
ABSTRACT

Plastic deformity of forearm bones in skeletally mature patients (case report)

A.R. Saeid, MD¹ A. Ziayi, MD²

¹Department of Orthopedics, Kerman University of Medical Sciences, ²Department of Surgery, Hormozgan University of Medical Sciences.

Introduction: Plastic deformation of long bones can occur at any age, but is several times more common in children than in adults. This situation in adults is so rare that even a single case can be reported. The cause of the lower incidence in adults is the larger mineral content of adult bones relative to water with smaller haversian canals in comparison to children.

Case report: Here we report two cases of this very rare deformity of adult forearm bones that occurred in Shahid Mohammadi hospital, Bandar Abbas, during a two years period. Both of the patients, a 19 year old woman and a 22 year old man, referred to hospital after a fall on outstretched hand and in one of them there was a fracture of one of the forearm bones.

Conclusion: Plastic deformity of adult forearm bones, although very rare, needs complete correction of the deformity to prevent a subsequent loss of range of motion.

Key words: Bone and Bones – Skeleton – Adult

Correspondence:

A.R. Saeid, MD
Shahid Bahonar Hospital,
Kerman University of
Medical Sciences
Kerman - Iran

گزارش دو مورد بدشکلی پلاستیک استخوانهای ساعد در بیماران بالغ از نظر اسکلتی

دکتر علیرضا سعید^۱ دکتر افشین ضیایی^۲

^۱ استادیار، گروه جراحی، دانشگاه علوم پزشکی کرمان ^۲ استادیار، گروه جراحی، دانشگاه علوم پزشکی هرمزگان

مجله پزشکی هرمزگان سال هشتم شماره دوم تابستان ۸۳ صفحات ۱۲۳-۱۲۶

چکیده

مقدمه: بدشکلی پلاستیک استخوانهای بلند می‌تواند در هر سنی اتفاق بیافتد ولی در کودکان به مراتب شایعتر است و آنقدر در بزرگسالان نادر می‌باشد که حتی یک مورد نیز قابل گزارش است. علت شیوع کمتر در بزرگسالان بالاتر بودن محتوای مواد معدنی نسبت به آب و کوچکتر بودن کانالهای هاورس در مقایسه با کودکان است.

گزارش مورد: در مقاله دو مورد از این بدشکلی نادر در استخوانهای ساعد بزرگسالان را گزارش می‌کنیم که در ظرف مدت ۲ سال در بیمارستان شهید محمدی بندرعباس اتفاق افتاده است. هر دو مورد، شامل یک خانم ۱۹ ساله و یک آقای ۲۲ ساله، بدنبال سقوط روی اندام اتفاق افتادند و در یکی از آنها شکستگی یکی از استخوانهای ساعد دیده شد.

نتیجه‌گیری: بدشکلی پلاستیک استخوانهای ساعد در بزرگسالان اگرچه بسیار نادر است ولی نیاز به اصلاح کامل بدشکلی برای جلوگیری از محدود شدن حرکات دارد.

کلیدواژه‌ها: استخوان‌ها - اسکلت استخوانی - بالغ

نویسنده مسئول:
دکتر علیرضا سعید
بیمارستان شهید باهنر -
دفتر گروه ارتوپدی
دانشگاه علوم پزشکی کرمان
کرمان - ایران

مقدمه:

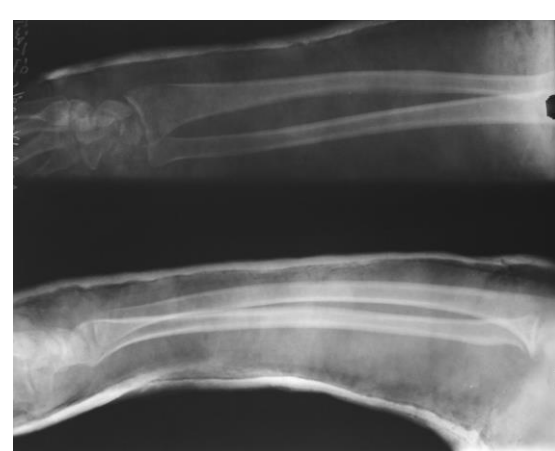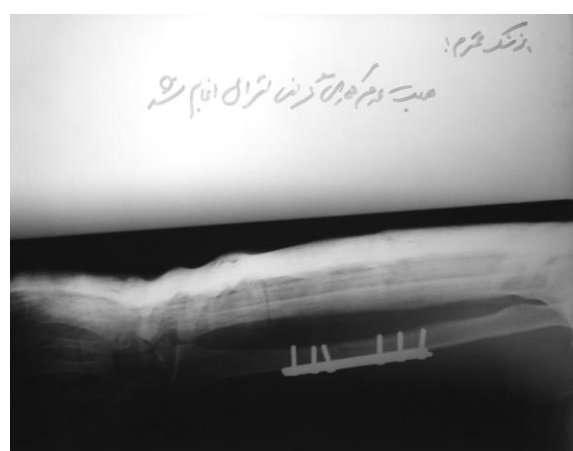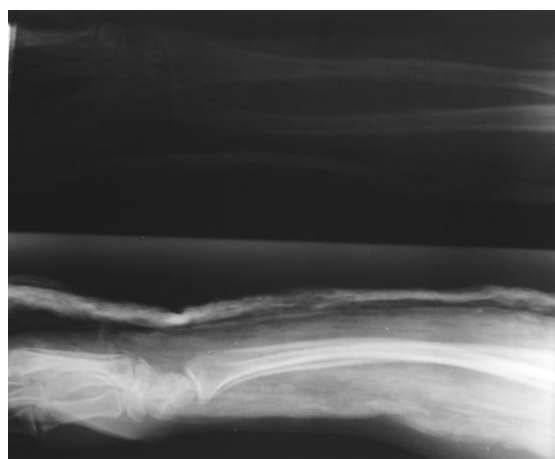
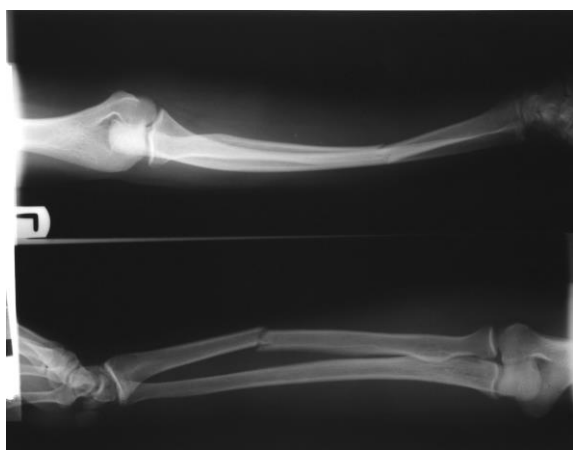استخوانی را می‌بندد، سوپیناسیون و پروناسیون محدود خواهد شد. در مقاله دو بیمار بزرگسال با این حالت بسیار نادر که ظرف مدت دو سال در بیمارستان ما مشاهده شده است را گزارش می‌کنیم.

گزارش مورد:

مورد اول: بیمار خانم ۱۹ ساله‌ای است که به علت سقوط از بلندی، دچار ضربه به اندام فوقانی راست شده است. شکستگی بازو و بدشکلی پلاستیک ساعد در رادیوگرافی مشهود است (عکس‌های شماره ۱). بیمار با جااندازی باز و فیکساسیون با پلیت برای استخوان بازو و اصلاح بدشکلی ساعد تحت بیهوشی درمان شد، هر چند که اصلاح بدشکلی چنانکه رادیوگرافی نیز نشان داد بطور کامل موفقیت‌آمیز نبود بیمار از درمان بیشتر سرباز زد و در پیگیری یک سال و نیم بعد هر چند که خود شکایتی نداشت ولی ۲۰ درجه آخر سوپیناسیون و پروناسیون را از دست داده بود.

بدشکلی پلاستیک استخوان به حالتی اطلاق می‌شود که نیروی وارده بر استخوان کمتر از آن است که باعث شکستگی آن گردد اما منجر به خم شدن بدون برگشت آن پس از حذف نیرو می‌گردد.

اولین گزارش از بدشکلی پلاستیک استخوان توسط رابر مربوط به سال ۱۸۷۶ می‌باشد (۱). هر چند که کوپر آن را به بارتون در سال ۱۸۲۱ نسبت داده است (۲). این نوع خاص ترومای استخوان اگرچه بطور شایع در کودکان دیده می‌شود ولی در بزرگسالان بی‌نهایت نادر است. اصول درمانی پیشنهادی برای کودکان صریح و در کتابهای معتبر آورده شده است. در کودکان زیر ۴ سال (و بدشکلی زیر ۲۰ درجه) احتیاج به درمان نیست و در موارد غیر از این باید تحت بیهوشی عمومی و بصورت بسیار تدریجی بدشکلی اصلاح شود (۳، ۴)، ولی در مورد بزرگسالان و افراد بالغ از نظر اسکلتی با توجه به نادر بودن ضایعه، این اصول تعریف نشده‌اند. از لحاظ تئوری از آنجا که خم شدن استخوانهای ساعد، فضای بین



عکس‌های شماره ۲

عکس‌های شماره ۱

بحث و نتیجه‌گیری:

Cooper در سال ۱۸۴۴ نوشت دکتر بارتون دو نوع مختلف (آسیب استخوانی) را می‌شناسد که البته مشکل بتوان گفت که بیشتر از دو درجه متفاوت یک ضایعه هستند، اول یک خم شدن ساده استخوانی و دوم آنچه را که او به عنوان یک شکستگی ناکامل یا قسمتی می‌شناسد (۲).

Borden در سال ۱۹۷۵ خم شدن تروماتیک استخوانهای ساعد در کودکان را گزارش نمود. او اظهار داشت که نیرویی معادل ۱۰۰ تا ۱۵۰ درصد وزن بدن برای ایجاد یا اصلاح بدشکلی این استخوانهای مورد نیاز است (۵).

Demos ۷۴ تا سال ۱۹۸۰، ۷۴ مورد از این ضایعه را مرور کرد و ۷۸ درصد آنها را در استخوانهای ساعد و ۱۴ درصد را در فیولا یافت. همگی اینها در کودکان بودند (۶) و در حد اطلاع نویسندگان، بدشکلی پلاستیک

مورد دوم: آقای ۲۲ ساله با افتادن روی اندام فوقانی راست دچار شکستگی رادیوس و بدشکلی پلاستیک شد. جاناندازی باز رادیوس و فیکساسیون با پلیت همراه با اصلاح بدشکلی تحت بیهوشی عمومی انجام گرفت که متأسفانه قسمت دوم موفق نبود و در پیگیری کوتاه‌مدت پس از عمل نیز بیمار تقریباً بطور کامل حرکات ساعد را از دست داده و حاضر به درمان بیشتر نیز نشد. این بیمار جهت پیگیری حاضر نشد (عکس‌های شماره ۲).

گزارش از این ضایعه افراد بزرگسال در سال ۱۹۸۴ انجام شد (۸) و تاکنون فقط ۹ مورد از آن گزارش گردیده (۱، ۸، ۹، ۱۰، ۱۱، ۱۲، ۱۳، ۱۴، ۱۵) که ظاهراً موارد گزارش شده در مطالعه ما، دو مورد مسن‌تر هستند.

به خاطر همین نادر بودن این وضعیت نمی‌توان اصول درمانی خاصی برای این حالت در نظر گرفت ولی اصلاح بدشکلی تحت بیهوشی عمومی روشی معقول به نظر می‌رسد. در موارد قبلی جاناندازی بسته گاهی موفق بوده (۶) و گاهی هم عمل جراحی دیرهنگام انجام گرفته (۱۵) ولی در مورد بیماران ما در دو مورد که جاناندازی بسته انجام گرفت، در هیچ یک موفق نبود و رادیوگرافی به وضوح باقی ماندن بدشکلی را نشان می‌داد. به هر حال باید توجه داشت که شانس اصلاح خودبخودی در افراد بزرگسال وجود ندارد و حداکثر تلاش برای اصلاح کامل بدشکلی بایستی انجام شود.

استخوانی در بزرگسالان فقط در ساعد گزارش شده است.

Chamay در مطالعات حیوانی نشان داده است که وارد شدن نیرویی با شدت پایین به اسخوان باعث خم شدن آن متناسب با نیروی وارده می‌شود، ولی با برطرف شدن فشار استخوان شکل اولیه خود را بازمی‌یابد (۷). این مرحله تغییر شکل الاستیک است. نیرویی که از حد الاستیک بیشتر ولی در عین حال کمتر از آن است که بتواند باعث شکستگی استخوان شود باعث خم شدن بدون برگشت استخوان پس از حذف نیرو می‌گردد که به بدشکلی پلاستیک منجر می‌شود.

بدشکلی پلاستیک استخوان تقریباً منحصراً در کودکان دیده می‌شود و علت عمده آن زیاده‌تر بودن مواد معدنی به نسبت آب در استخوانهای بزرگسالان در مقایسه با کودکان است که باعث کاهش ضریب الاستیسیته استخوان و در نتیجه شکننده شدن استخوانها در بزرگسالان می‌شود. در حد اطلاع نویسندگان اولین

References

منابع

1. Scheuer M, Pot JH. Acute traumatic bowing fracture of the forearm. *Neth J Surg*. 1986;38:158-159.
2. Cooper A. Dislocations and fractures of the joints. Boston: *TR Marvin M*. 1844:391-400.
3. Price TC, Mencio GA. Injuries to the shaft of the radius and ulna. In: Beaty JH, Kasser JR. Rockwood and green's fractures in children. 5th ed, Philadelphia. Lippincott Williams & Wilkins; 2001.
4. Sanders WE, Heckman JD. Traumatic plastic deformation of the radius and ulna. A closed method of correction. *Clin Orthop*. 1984;188:58-67.
5. Borden S. Roentgen recognition of acute plastic bowing of the forearm in children. *Am J Roentgenol Radium Ther Nucl Med*. 1957;125:524-530.
6. Demos TC. Radiologic case study: Traumatic bowing of the ulna. *Orthopedics*. 1980;3:1180-1185.
7. Chamay A. Mechanical and morphological aspects of experimental overload and fatigue in bone. *J Biomed*. 1970;3:263-270.
8. Greene WB. Traumatic bowing of the forearm in an adult. *Clin Orthop Rel Res*. 1984;168:31-34.
9. Babhulkar SS, Pande KC, Babhulkar S. Bowing injury of forearm in an adult. *Injury*. 1995;26(4):277-278.
10. Gordon L, Beaton W, Thomas T, Mulbry LW. Acute plastic deformity of the ulna in a skeletally mature individual. *J Hand Surg*. 1991;16:451-453.
11. Kaushal Rai J, Saha S. Acute traumatic bowing of forearm bones in an adult: case report. *Contemp Orthop*. 1995;3:483-485.
12. Mody BS, Rawes ML, Harper WM, Oni OOA. Acute traumatic bowing of the radius in an adult. *Injury*. 1992;23(5):349-350.
13. Reisch RB: Traumatic plastic bowing deformity of the radius and ulna in a skeletally mature adult. *J Orthop Trauma*. 1994;8:258-262.
14. Sclamberg J, Sonin AH, Sclamberg E. Acute plastic bowing deformation of the forearm in an adult. *Am J Roentgenol*. 1998;170(5):1259-1260.
15. Simonian PT, Hanel Douglas P. Traumatic plastic deformity of an adult forearm: case report and literature review. *J Orthop Trauma*. 1996;10(3):213-215.