

# Multiple myocardial bridge in a 59 year-old woman

A.N. Abdi, MD<sup>1</sup>    S. Rahimi, MD<sup>1</sup>

Preventive Cardiac Risk Factor Research Center<sup>1</sup>, Hormozgan University Of Medical Sciences, Bandar Abbas, Iran.

(Received 26 Jun, 2008    Accepted 25 Jan, 2009)

---

## ABSTRACT

**Introduction:** Myocardial bridging is a congenital condition in which a segment of a major epicardial coronary artery has an intra myocardial route. Myocardial bridging is usually confined to a single vessel and is typically the mid segment of the left anterior descending artery. Bridging may be associated with chest pain, myocardial infarction, and sudden cardiac death, or usually asymptomatic.

**Case Report:** A 59 year-old women with diabetes mellitus and hypertension presented with dyspnea and chest pain on exercise. Physical exam, electrocardiography and echocardiography were intact. In angiography, we found severe stenosis of left main coronary artery and severe stenosis of three coronary artery (Three Vessel Disease) as well as multiple myocardial bridges at the end of right coronary artery.

**Conclusion:** Myocardial bridging is a rare condition, however, it be considered in patients facing recurrent chest pain, it has severe complication such as sudden cardiac death.

**Key words:** Myocardial Bridging – Coronary Vessels – Chest Pain - Angiography

*Correspondence:*

*A.N. Abdi, MD.*

*Preventive Cardiac Risk  
Factor Research Center,  
Hormozgan University  
of Medical Sciences.*

*Bandar Abbas, Iran*

*Tel: +98 761 3347001*

*Email:*

*Abdi.dmachoor@gmail.com*

# Multiple Myocardial Bridge در یک خانم ۵۹ ساله: گزارش یک مورد

دکتر احمدنور عبدی<sup>۱</sup> دکتر شافعی رحیمی<sup>۱</sup>

<sup>۱</sup> مرکز تحقیقات پیشگیری از عوامل خطر آفرین قلب و عروق، دانشگاه علوم پزشکی هرمزگان

مجله پزشکی هرمزگان سال سیزدهم شماره دوم تابستان ۸۸ صفحات ۱۴۰-۱۳۶

## چکیده

**مقدمه:** تونل میوکارد (Myocardial Bridge) یک بیماری مادرزادی است که یک قسمت از شریانهای بزرگ اپی‌کاردیال از بین عضلات میوکارد عبور می‌کند. این بیماری بطور مشخص قسمت میانی شریان قدامی چپ را درگیر می‌کند که می‌تواند تظاهرات مختلف قلبی، از یک درد قفسه صدری تا مرگ ناگهانی داشته باشد.

**معرفی بیمار:** بیمار، خانم ۵۹ ساله با سابقه بیماری دیابت شیرین و فشارخون بالا که با مشکل تنگی نفس و درد سینه فعالیتی مراجعه کرده بود. در معاینات اولیه و اکوکاردیوگرافی انجام شده مورد پاتولوژیک خاصی مشاهده نشد. اما در آنژیوگرافی انجام شده تنگی شریان اصلی چپ (LM) با تنگی شدید هر سه رگ کرونر و Multiple Myocardial Bridge در انتهای RCA تشخیص داده شد.

**نتیجه‌گیری:** Myocardial Bridge اگرچه یک بیماری نادر می‌باشد اما با توجه به عوارض و تظاهرات آن توصیه می‌شود در ارزیابی بیمارانی که با درد قفسه صدری بویژه بصورت مکرر مراجعه می‌کنند، مورد توجه قرار گیرد.

**کلیدواژه‌ها:** Myocardial Bridging - عروق کرونر - درد قفسه صدری - آنژیوگرافی

نویسنده مسئول:

دکتر احمدنور عبدی

مرکز تحقیقات پیشگیری از عوامل

خطر آفرین قلب و عروق دانشگاه

علوم پزشکی هرمزگان

بندرعباس - ایران

تلفن: ۰۰۱ ۳۳۳۷۰۰۱ ۷۶۱ ۹۸+

پست الکترونیکی:

Abedi.ahmadnour@gmail.com

دریافت مقاله: ۸۷/۴/۶ اصلاح نهایی: ۸۷/۱۰/۳۰ پذیرش مقاله: ۸۷/۱۱/۶

## مقدمه:

روزانه تحت کنترل بوده است. سابقه فامیلی بیماری عروق کرونر زودرس (Premature CAD) نداشته است.

در معاینات اولیه، فشارخون سیستولیک و دیاستولیک به ترتیب ۱۵۹ و ۸۹ میلی‌متر جیوه، تعداد نبض ۷۸ بار در دقیقه و میزان تنفس ۱۳ بار در دقیقه مشاهده شد. در معاینات قلبی سوفل و یا صدای اضافی شنیده نشده و در الکتروکاردیوگرافی انجام شده نیز نکته پاتولوژیک خاصی مشاهده نگردید. همچنین در اکوکاردیوگرافی انجام شده فعالیت بطن چپ و وضعیت دریچه‌ها طبیعی بود. بطن راست اندازه طبیعی داشت و فشار شریان پولمونر در حد طبیعی بود.

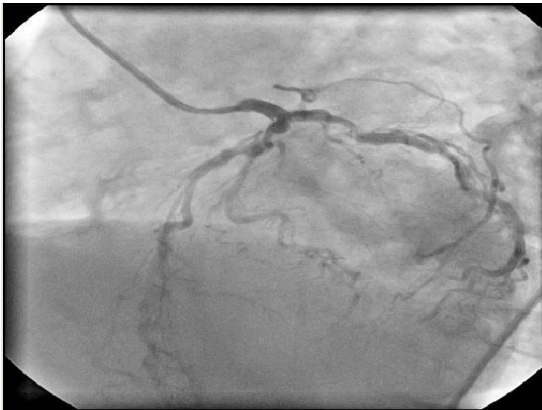بیمار با دستور دارویی ۱۰۰ میلی‌گرم ASA روزانه، انالاپریل ۱۰ mg روزانه، سیموستاتین ۲۰ mg روزانه، متوپرولول ۵۰ mg دو بار در روز و ایزوسوربایدی نیترات ۱۰ میلی‌گرم سه بار در روز و توصیه به آنژیوگرافی عروق کرونر پیگیری شد.

آنژیوگرافی کرونر از طریق شریان فمورال سمت راست و با شیت شریانی 6F انجام شد. پس از تزریق انتخابی کرونر چپ، تنگی شدید قسمت انتهایی شریان اصلی چپ مشاهده گردید (تصویر شماره ۱).

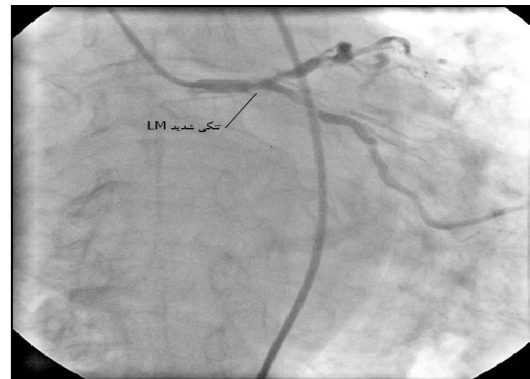Myocardial Bridge یک بیماری مادرزادی است که یک قسمت از شریانهای بزرگ اپی‌کاردیال از بین عضلات میوکارد عبور می‌کند. این بیماری بطور مشخص قسمت میانی شریان قدامی چپ را درگیر می‌کند. هر چند این بیماری گزارشات متعددی داشته است اما این که این بیماری خوش‌خیم است یا خطرناک، هنوز چندان مشخص نیست (۱). بیمار ما به علت آنژین تیبیک مراجعه کرده بود و ریسک فاکتورهای متعددی داشت. پس از آنژیوگرافی کرونر Bridge های متعدد در انتهای شریان کرونر راست دیده شد که یک وضعیت بسیار نادر می‌باشد. لذا ضمن گزارش یک مورد کم نظیر این بیماری چگونگی تشخیص و تظاهرات آن به بحث گذاشته شده است.

## معرفی بیمار:

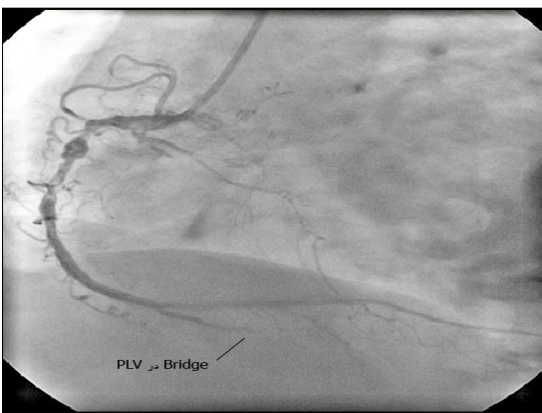
بیمار خانم ۵۹ ساله با سابقه بیماری دیابت شیرین و ۶ سال سابقه فشارخون بالا است که از ۲ ماه پیش تنگی نفس و درد سینه فعالیتی داشته که با استراحت بهبود پیدا می‌کرده است. درد بیمار به بازوی و شانه چپ انتشار داشته است. دیابت بیمار با قرص گلیبن‌کلامید ۱۰ میلی‌گرم



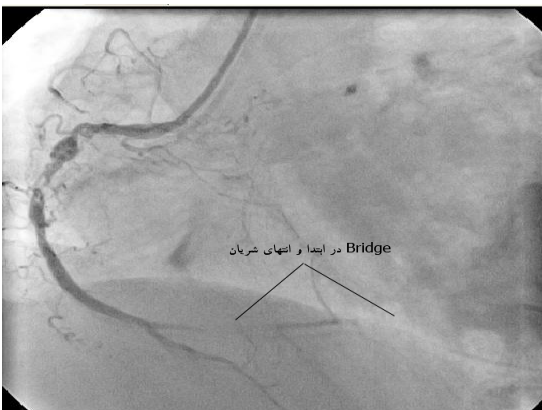تصویر شماره ۲



تصویر شماره ۱



تصویر شماره ۳



تصویر شماره ۴

همچنین شریان قدامی چپ تنگی شدید در قسمت میانی همراه با درگیری قسمت ابتدایی اولین شریان دیاگونال داشت (تصویر شماره ۲). شریان سیرکمفلکس چپ نیز در قسمت میانی تنگی شدید داشت (تصویر شماره ۲) و جریان خون به انتهای هر دو شریان قدامی چپ و سیرکمفلکس TIMI 3 بود. سپس شریان کرونر راست با کاتتر جادکینز راست مشاهده شد. تنگی طولانی شدید قسمت میانی RCA با لخته و بی‌نظمی (Complex Stenosis Irregularity) مشاهده شد (تصویر شماره ۳) که شریان TIMI3 داشت. در قسمت میانی شریان PDA که از انتهای شریان کرونر راست جدا می‌شد، قطع کامل جریان خون در سیستول بطنی و باز شدن کامل رگ در دیاستول بطنی مشاهده گردید (تصویر شماره ۳)، این پدیده در ابتدا و انتهای شریان PLV که از انتهای شریان کرونر راست جدا می‌شود، همزمان دیده شد (تصویر شماره ۳ و ۴).

تشخیص بیماری تنگی شریان اصلی چپ (LM) با تنگی شدید هر سه رگ کرونر، Multiple Myocardial Bridge در انتهای RCA بود.

### بحث و نتیجه‌گیری:

ما اعتقاد داریم بیمار ما دومین مورد گزارش بیمار با Bridge متعدد در شریان کرونر راست می‌باشد. اولین گزارش مربوط به بیمار Bridge متعدد در RCA در بیماری است که افزایش شدید فشار شریان پولمونر داشته است (۲).

بعضی از مطالعات شدت تنگی در انقباض بطنی و طول زیاد شریان که از بین عضلات میوکارد عبور می‌کند را معیار پیش‌آگهی بد دانسته‌اند (۱۰، ۱۱). افزایش فعالیت سمپاتیک که در طی استرس یا فعالیت ایجاد می‌شود باعث افزایش ایسکمی می‌گردد. زیرا افزایش انقباض‌پذیری (Contractility) باعث افزایش فشار به شریان طی سیستول و ابتدای دیاستول می‌شود. اخیراً گزارش شده که فعالیت باعث کاهش جریان خون در رگ Bridge شده و باعث اختلال در رپولاریزاسیون میوکارد و افزایش احتمال آریتمی و مرگ ناگهانی می‌گردد (۱۲).

در بیماران علامت‌دار با میوکاردیال Bridge درمان دارویی با بتا بلوکر و کلسیم بلوکرها توصیه می‌شود (۸). درمان با استنت (۱۳) یا جراحی شامل میوتومی یا بای‌پس شریان کرونر (۱۴) در تعداد کمی از بیماران با علامت شدید و مقاوم به دارو توصیه می‌گردد. در بیمار ما با توجه به درگیری شدید رگهای کرونر (درگیری هر ۳ رگ اصلی و با درگیری شریان اصلی چپ) و درد شدید فعالیتی با سابقه قندخون توصیه به بای‌پس شریان کرونر شد.

Bridge میوکارد اولین بار در طی آنژیوگرافی کرونر توسط Iwigs و Prttmon در سال ۱۹۶۰ گزارش شد (۳). شیوع گزارشهای Bridge میوکارد بین ۱۶٪-۵٪ می‌باشد که اغلب آنها در شریان قدامی چپ (LAD) دیده می‌شود (۷-۴). شیوع این پدیده در کاردیومیوپاتی‌های هیپرتروفیک نیز زیاد می‌باشد (۸).

Bridge در شریان کرونر راست در آنژیوگرافی نادر است و فقط یک مورد بیماری در شریان کرونر راست در CT-Scan گزارش شده است (۲). شیوع Bridge میوکارد که در آنژیوگرافی گزارش می‌شود بسیار کمتر از شیوع آن در اتوپسی است (بین ۵٪ تا ۸۶٪) (۲، ۳). شیوع این بیماری در جراحی‌های قلبی سینه‌ای (Cardiothoracic) نیز حدود ۱۵٪ گزارش شده است (۵). این اختلاف آمار به این دلیل است که Bridge باید به حدی باشد که بتواند آن میزان فشار به شریان وارد کند که در آنژیوگرافی دیده شود (۳).

Bridge میوکارد در آنژیوگرافی بصورت انسداد ریتمیک شریان کرونر در طی انقباض بطنی و باز شدن رگ در طی دیاستول می‌باشد (Milking Effect). این پدیده هر چند توسط بعضی از نویسندگان خوش‌خیم گزارش شده است (۶) اما سایر محققین بر این عقیده‌اند که می‌تواند باعث ایسکمی و انفارکتوس میوکارد و آریتمی شده و یا مرگ ناگهانی قلبی ایجاد کند (۸).

در این بیماری به علت کاهش شدید قطر شریان کرونر در طی سیستول وجود دارد که این کاهش قطر رگ تا ابتدای دیاستول نیز ادامه می‌یابد لذا این پدیده می‌تواند باعث ایسکمی قلبی و آریتمی شود (۹).

## References

## منابع

1. Hayashi T, Ishikawa K. Myocardial bridge: harmless or harmful. *Intern Med.* 2004;43(12):1097-1098.
2. Gurewitch J, Gotsman M, Rozenman Y. Right ventricular myocardial bridge in a patient with pulmonary hypertension: a case report. *Angiology.* 1999;50:345-347.
3. Ferreira A, Trotter S, Konig B, Decourt L, Fox K, Olson E. Myocardial bridges: morphological and functional aspects. *Br Heart J.* 1991;66:364-367.
4. Woldow A, Goldstein S, Yazdanifer S. Angiographic evidence of right coronary bridging. *Cathet Cardiovasc Diagn.* 1994;32:351-353.
5. Tauth J, Sullebarger J. Myocardial infarction associated with myocardial bridging: case history and review of the literature. *Cathet Cardiovasc Diagn.* 1997;40:364-367.

6. Kramer J, Kitazume H, Proudfit W, Sones F. Clinical significance of isolated coronary bridges: benign and frequent condition involving the left coronary artery. *Am Heart J*. 1982;103:283-288.
7. Eber B, Kilzer K, Luha O, Schumacher M, Fruhwald F, Gasser R, et al. Anomalien der koronararterien im erwachsenenalter. *Wien Med Wochenschr*. 1991;141:406-411.
8. Mohlenkamp S, Hort W, Ge J, Erbel R. Update on myocardial bridging. *Circulation*. 2002;106:2616-2622.
9. Hongo Y, Tada H, Ito K, Yasumura Y, Miyatake K, Yamagishi M. Aumentation of vessel squeezing at coronary-myocardial bridge by nitroglycerin: study by quantitative coronary angiography and intravascular ultrasound. *Am Heart J*. 1999;138:345-350.
10. Vaz VD, Muñoz JS, Tanajura LF, Abizaid AA, Sousa JE, Santos LM, et al. Avaliação prognóstica tardia de pacientes com ponte miocárdica isolada através de um score de estreitamento sistólico. *Arq Bras Cardiol*. 2003;81(supll 1):27.
11. Morales AR, Romanelli R, Tate LG, Boucek RJ, de Marchena E. Intramural left anterior descending coronary artery: significance of depth of the muscular tunnel. *Hum Pathol*. 1993;24:693-701.
12. Barutcu I, Sezgin AT, Gullu H, Topal E, Acikgoz N, Ozdemir R. Exerciseinduced changes in QT interval duration and dispersion in patients with isolated myocardial bridging. *Int J Cardiol*. 2004;94:177-180.
13. Klues HG, Schwartz ER, Vom Dahl J, Reffelman R, Minartz J, Krebs W, et al. Disturbed intracoronary hemodynamics in myocardial bridging: early normalization by intracoronary stent placement. *Circulation*. 1997;96:2905-2913.
14. Hill RC, Chitwood WR Jr, Bashore TM, Sink JD, Cox JL, Wechsler AS. Coronary flow and regional function before and after supraarterial myotomy for myocardial bridging. *Ann Thorac Surg*. 1981;31:176-181.