

اثر عصاره هیدروالکلی کلپوره بر ترمیم زخم پوستی موش صحرایی

دکتر محمد انصاری^۱، دکتر رضا وزیری نژاد^۲، علی انصاری جابری^۳، طیبه نگاهبان^۴، حبیبه مشایخی^۴، مینا نظری^۳، سپیده قریشی^۴، فاطمه نعمت‌اللهی^۴
^۱ دانشیار گروه فیزیولوژی، مرکز تحقیقات فیزیولوژی - فارماکولوژی، ^۲ دانشیار گروه پزشکی اجتماعی، ^۳ مربی گروه روان‌پرستاری، ^۴ دانشجوی علوم آزمایشگاهی،

دانشگاه علوم پزشکی رفسنجان

مجله پزشکی هرمزگان، سال شانزدهم، شماره اول، فروردین و اردیبهشت ۹۱، صفحات ۲۴-۱۷

چکیده

مقدمه: کلپوره (*Teucrium Polium*) گیاهی است که خواص ضد التهابی و ضد میکروبی زیادی برای آن گزارش شده است. در این مطالعه تأثیر عصاره آبی الکی این گیاه بر روند ترمیم زخم مورد بررسی قرار گرفت.

روش کار: ۲۴ سر موش صحرایی پس از ایجاد زخم به صورت اتفاقی به سه گروه مساوی شامل: گروه عصاره ۵۰ و گروه عصاره ۱۰۰ میلی گرم در میلی لیتر TP و گروه کنترل که سرم فیزیولوژی به صورت موضعی دریافت می‌کردند، تقسیم شدند. از روز اول پس از ایجاد زخم، یک میلی لیتر از هر محلول بر روی زخم هر گروه مالیده شد. سطح زخم در روزهای ۱، ۵، ۹، ۱۳ و ۱۷ پس از ایجاد زخم اندازه‌گیری شد. داده‌ها با آزمون آنالیز واریانس برای اندازه‌گیری‌های تکرار شده تجزیه و تحلیل شدند و ($P < 0.05$) اختلاف معنی‌دار در نظر گرفته شد.

نتایج: سطح زخم بین گروه کنترل و هر دو گروه دوز عصاره گیاه TP در روزهای نهم ($P < 0.005$)، سیزدهم ($P < 0.005$) و هفدهم ($P < 0.001$) تفاوت معنی‌داری نشان داد. درصد بهبودی زخم بین گروه کنترل و دوزهای عصاره گیاه کلپوره در روزهای پنجم، نهم و سیزدهم ($P < 0.001$) و هفدهم ($P < 0.005$) تفاوت معنی‌داری نشان داد. همچنین، مدت زمان لازم برای بهبودی کامل زخم بین گروه کنترل و هر دو گروه دوزهای ۵۰ و ۱۰۰ گیاه TP تفاوت معنی‌داری ($P < 0.001$) نشان داد.

نتیجه‌گیری: عصاره آبی - الکی گیاه TP روند ترمیم زخم پوستی را تسریع کرده و مدت زمان لازم برای بهبودی کامل زخم را کاهش می‌دهد.

کلیدواژه‌ها: کلپوره - زخم‌ها - موش صحرایی

نویسنده مسئول:

دکتر محمد الله توکلی

گروه فیزیولوژی دانشکده پزشکی

دانشگاه علوم پزشکی رفسنجان

رفسنجان - ایران

تلفن: ۰۹۸ ۹۱۳ ۲۹۲ ۶۲۴۱

پست الکترونیکی:

m_alahavakoli@rums.ac.ir

دریافت مقاله: ۸۹/۴/۲۷ اصلاح نهایی: ۸۹/۸/۲۳ پذیرش مقاله: ۸۹/۹/۲۲

مقدمه:

در مرگ و میر پس از اعمال جراحی باقی مانده است. از گذشته دور پزشکان مصری، یونانی، هندی، اروپایی با توسعه روشهای مؤثر در پی درمان زخم در کوتاه‌ترین زمان و با کمترین عارضه بوده‌اند (۳). از داروها و پمادهای متعددی برای ترمیم زخم باز استفاده می‌گردد که هر کدام دارای محدودیت‌ها و نواقص فراوانی است (۴). در حال حاضر در ایران برای درمان جراحات‌ها از محلولهای ضد عفونی کننده نظیر بتادین، اسید استیک، شستشو با سرم فیزیولوژیک، پمادهای آنتی بیوتیک و هیدروکورتیزون استفاده می‌شود. در حالی که پژوهش‌های اخیر

زخم به از هم گسیختگی ساختمان ممتد بدنی در نتیجه آسیب حاصله از عوامل فیزیکی - شیمیایی و زیست شناختی اطلاق می‌شود (۱). بهبود زخم فرآیندی ترمیمی است که پس از آسیب پوست و بافت‌های نرم صورت می‌گیرد. پس از بروز آسیب، پاسخ التهابی به وجود آمده و سلول‌ها در زیر درم شروع به افزایش تولید کلاژن می‌نمایند و سپس به تدریج بافت اپی تلیال ترمیم می‌شود (۲). با وجود پیشرفت‌های عمده در درمان زخم‌های جراحی، عفونت به عنوان یکی از علل قابل توجه

روند بهبود زخم سوختگی را تسریع کرده است. به نظر می‌رسد که بتواند در روند ترمیم زخم پوستی نیز مؤثر باشد. بنابراین، در مطالعه حاضر اثر کلپوره بر روند ترمیم زخم پوستی در موش صحرایی نر بررسی شده است.

روش کار:

در این مطالعه تجربی از ۲۴ سر موش صحرایی ماده همسان شده در فاز تکثیری جنسی با وزن ۱۵۵ تا ۱۷۰ گرم استفاده شد. حیوانات در دمای ۲۲-۲۰ درجه سانتی‌گراد و در شرایط نور ۱۲ ساعت تاریکی ۱۲ ساعت روشنایی نگه‌داری شدند. حیوانات به آب و غذای کافی به جز در هنگام ایجاد و اندازه‌گیری زخم دسترسی داشتند. پس از ایجاد زخم در پشت گردن (تصویر شماره ۱)، حیوانات به طور تصادفی به ۳ گروه مساوی تقسیم شدند که شامل گروه‌های ذیل بود: گروه عصاره با دوز ۵۰ میلی‌گرم در میلی‌لیتر، گروه عصاره با دوز ۱۰۰ میلی‌گرم میلی‌لیتر و گروه کنترل که سرم فیزیولوژی دریافت می‌کرد. عصاره از روز اول پس از ایجاد زخم، ۱ میلی‌لیتر از محلول کلپوره با دوزهای یاد شده یا سرم فیزیولوژی روی زخم گروه مربوطه مالیده شد. عصاره یا سرم فیزیولوژی با استفاده از سرنگ یک میلی‌لیتری استریل بر روی زخم ریخته می‌شد و سپس با کمک قطعه کوچکی از گاز و پنبه استریل بر روی تمام سطح زخم مالیده می‌شد. در طول دوره مطالعه زخم بصورت روباز بود. بر پایه مطالعات قبلی (۶،۲۱) و مطالعه پایلوت، اندازه زخم در روزهای ۱۷، ۱۳، ۹، ۵، ۱ پس از ایجاد زخم اندازه‌گیری و ثبت شد.

نحوه عصاره‌گیری:

برگ‌های تازه گیاه کلپوره در اواخر فصل بهار (نیمه دوم اردیبهشت به بعد) پس از تأیید توسط متخصص گیاه‌شناسی، ابتدا در دمای آزمایشگاه خشک و سپس آسیاب شد. ۲۰۰ میلی‌گرم از پودر حاصله در محلول ۶۰ درصد آب و ۴۰ درصد الکل اتیلیک (۹۸ درصد) به مدت ۴۸ ساعت در انکوباتور در دمای ۴۵ درجه سانتی‌گراد در تاریکی قرار گرفت و هر روز دو بار هم زده شد. پس از صاف کردن با کاغذ صافی معمولی، محلول به دست آمده روی کاغذ آلومینیم قرار داده شد و روی حمام آب ۴۵ درجه سانتی‌گراد به مدت ۲۴ ساعت

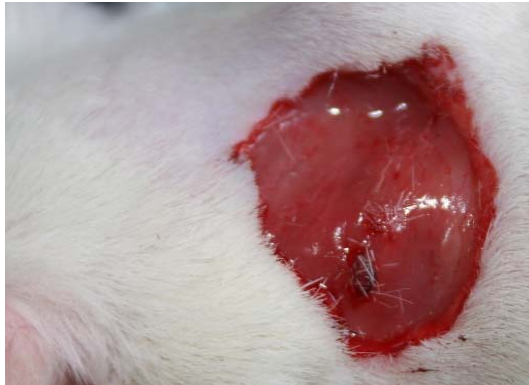نشان می‌دهد که بسیاری از محلول‌های ضد عفونی‌کننده نظیر بتادین، اسید استیک، یدوفور، پراکسید هیدروژن برای فیروبلاست‌ها، لئوسیت‌ها و سلول‌های مورد نیاز ترمیم زخم سمی هستند (۴). همچنین در حال حاضر از روش‌های بسیار متنوعی همچون پانسمان، استفاده از داروها (به صورت سیستمیک و موضعی)، لیزر با انرژی کم، فراصوت، اکسیژن با فشار بالا، جایگزین‌های پوستی، فاکتورهای رشد، تحریک الکتریکی و حتی ژن درمانی برای تسریع التیام زخم‌های مزمن استفاده می‌شود که هر کدام خود دارای نقاط ضعف و قوتی است. در طب سنتی نیز تلاش‌های گوناگونی در جهت یافتن دارویی در جهت تسریع در بهبود زخم انجام گرفته است که از جمله‌ی آن می‌توان به استفاده از گزانگبین، اسید آسکوربیک، بابونه، صبر زرد، به دانه، مومیایی در تسریع روند بهبود زخم اشاره کرد (۱۰-۵). ولی به علت عدم معرفی یک داروی قطعی برای افزایش سرعت روند ترمیم زخم، مطالعات روی داروهای گیاهی و تأثیر آن بر روند ترمیم زخم همچنان ادامه دارد.

کلپوره یا *Teucrium polium* گیاهی است که حاوی مقادیری تانن، ترپنوئید، ساپونین، فلاونوئید، گلیکوزید - آلفا، استرول، لوکواتوسیانین، بتا کاربوفیلین، همولن، کاربوفیلین اکساید، دی ترپنوئید، آسیارژین و دیترین است که برخی از این ترکیبات اثرات ضد التهابی دارند (۱۱،۱۲). گزارش شده است که عسل حاصل از گل‌های گیاه کلپوره روند ترمیم زخم پوستی ایجاد شده توسط فلز داغ را در موش صحرایی بهبود می‌بخشد (۱۳).

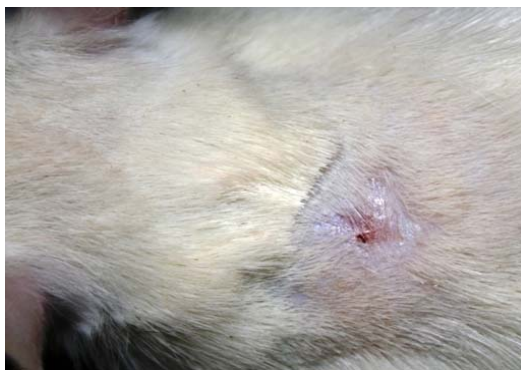در مطالعات دیگری اثرات ضد تب، ضد باکتری، ضد التهاب و پایین آورنده فشارخون برای کلپوره ذکر شده است (۱۷-۱۴). همچنین، گزارش شده است که تجویز خوراکی عصاره آبی این گیاه روند ترمیم زخم معده در موش صحرایی را ۸۵ درصد بهبود می‌بخشد (۱۸). علاوه بر آن برای این گیاه اثر ضد درد، ضد اسپاسم و ضد تشنج نیز ذکر شده است (۱۹،۲۰).

اگرچه در طب سنتی از گیاه کلپوره برای درمان التهاب، روماتیسم یا زخم استفاده می‌شده است، اما تاکنون تحقیقی بر روی اثر آن بر روند ترمیم زخم پوستی گزارش نشده است. از آنجا که این گیاه خواص بیولوژیک زیادی از جمله ضد میکروبی و ضد التهابی داشته، زخم معده را بهبود بخشیده و عسل آن

سطح زخم، درصد بهبودی و مدت زمان لازم برای بهبودی کامل زخم (تصویر شماره ۲) توسط فردی انجام می‌شد که از گروهها و رژیم درمانی آنها بی‌اطلاع بود و لذا مطالعه به روش یک سو کور انجام شد.



تصویر شماره ۱- روز صفر (بلافاصله بعد از ایجاد زخم)



تصویر شماره ۲- بهبودی کامل زخم

از نرم‌افزار SPSS برای تجزیه و تحلیل داده‌ها استفاده شد. داده‌های اندازه‌ی زخم، درصد بهبودی و مدت زمان لازم برای بهبودی کامل زخم به صورت میانگین و انحراف معیار گزارش شده و با آزمون آماری ANOVA برای زالوهای تکرار شده و پس از آزمون Tukey مقایسه شدند و $P < 0.001$ تفاوت معنی‌دار در نظر گرفته شد.

نتایج:

سطح زخم در روز اول و پنجم بعد از ایجاد زخم در گروه‌های مختلف تفاوت معنی‌داری نشان نداد. میانگین سطح زخم در روز اول در گروه‌های کنترل، گروه دوز ۵۰ (۵۰ mg/ml) و

قرار داده شد تا تلخیص و خشک شود (۷). پس از خشک شدن کامل عصاره، بر اساس مطالعه قبلی (۲۱) و همچنین با بررسی پایلوت محلول‌هایی با غلظت‌های ۵۰ و ۱۰۰ میلی‌گرم در هر میلی‌لیتر نرمال سالین تهیه گردید.

نحوه ایجاد زخم:

ابتدا هر یک از حیوانات به وسیله اتر محصول شرکت مرک آلمان بی‌هوش شده و پس از تراشیدن موهای ناحیه پشت گردن با ریش تراش برقی زخمی مدور به وسعت ۲۴۲ میلی‌متر مربع (mm^2) در شرایط غیرعفونی با قیچی جراحی ایجاد شد، به این صورت که ابتدا یک دایره به وسعت ۲۴۲ میلی‌متر مربع روی پوست رسم گردید، سپس با پنس پوست را بلند کرده و با قیچی جراحی بریده شد. عمق زخم شامل درم و هیپودرم بود (شکل ۱) و روز عمل جراحی روز صفر در نظر گرفته شد (۲۲). جراحی ایجاد زخم در کلیه حیوانات توسط یک نفر انجام شد.

روش سنجش بهبودی زخم:

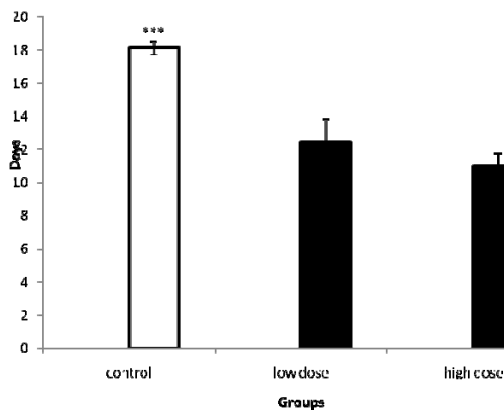
بهبودی زخم از طریق اندازه‌گیری سطح زخم، درصد بهبودی زخم و مدت زمان لازم برای بسته شدن کامل زخم ارزیابی شد. سطح زخم در روزهای ۱، ۵، ۹، ۱۳ و ۱۷ بعد از ایجاد آن و با استفاده از نرم‌افزار Image J با واحد mm^2 اندازه‌گیری شد. این نرم‌افزار به طور رایگان در rsb.info.nih.gov/ij/ قابل نصب بوده، ویژگی‌ها و نحوه کار با آن نیز آزادانه در دسترس است. تنها در مورد گروه کنترل که در برخی از حیوانات این گروه زخم تا روز ۲۱ بهبودی کامل نیافته بود، درصد بهبودی زخم در روز ۲۱ نیز محاسبه شد. درصد بهبودی زخم طبق فرمول زیر محاسبه شد (۱۰):

$$\text{درصد بهبودی} = \frac{\text{سطح زخم در روز اول} - \text{سطح زخم در روز A}}{\text{سطح زخم در روز اول}} \times 100$$

ایجاد زخم، اندازه‌گیری سطح آن، درمان زخم با عصاره یا نرمال سالین و همچنین اندازه‌گیری وزن حیوانات در ساعات مشخصی (۱۴-۱۳ بعد از ظهر) انجام می‌شد. همچنین، مدت زمان لازم برای بهبودی کامل زخم، یعنی مدت زمانی که پوست محل ایجاد زخم کاملاً بهبود یافته و شبیه پوست نواحی اطراف شده بود، نیز تا زمانی که لازم بود ثبت گردید. محاسبه

همچنین تفاوت معنی‌داری در درصد بهبودی زخم بین دوزهای پایین و بالای عصاره کلپوره در هیچ کدام از روزها مشاهده نشد.

مدت زمان لازم برای بهبودی کامل زخم بین گروه‌های کنترل و هر دو دوز پایین و بالای کلپوره تفاوت معنی‌داری ($P < 0.001$) نشان داد. مدت زمان لازم برای بهبودی کامل زخم در گروه‌های کنترل، دوز پایین و بالای کلپوره به ترتیب 11 ± 0.76 ، $12/43 \pm 1/4$ ، $18/13 \pm 0/4$ (شماره ۳) در مقایسه با گروه کنترل، مدت زمان لازم برای بهبودی کامل زخم در گروه‌های دوز کم و بالای کلپوره به ترتیب ۳۳ و ۳۸ درصد کاهش یافته بود ($P < 0.001$). اگرچه مدت زمان لازم برای بهبودی کامل زخم در گروه کلپوره با دوز بالا کمتر از دوز پایین آن بود، اما این تفاوت معنی‌دار نبود (نمودار شماره ۳).

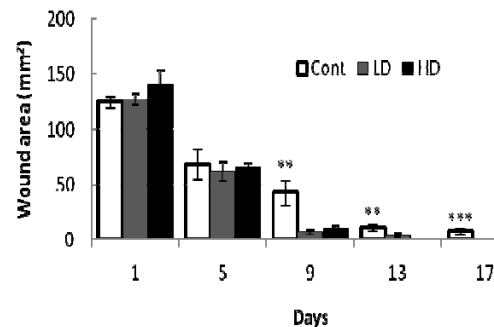


نمودار شماره ۳- مدت زمان لازم برای بهبودی کامل زخم در گروه‌های کنترل، دوز ۵۰ و دوز ۱۰۰ (میلی‌گرم در میلی‌لیتر) گیاه کلپوره، $P < 0.001$ در مقایسه با دوزهای پائین و بالای کلپوره

بحث و نتیجه‌گیری:

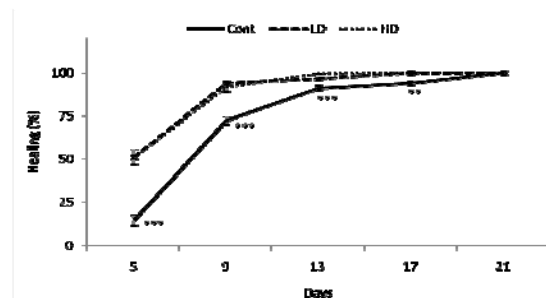
هدف از مطالعه حاضر بررسی اثر عصاره هیدروالکی سرشاخه‌های گل‌دار گیاه کلپوره بر ترمیم زخم پوستی در موش صحرایی بود. یافته‌های این پژوهش نشان داد سطح زخم در گروه‌های دریافت‌کننده گیاه در روزهای نهم، سیزدهم و هفدهم در مقایسه با گروه کنترل کاهش معنی‌داری یافته بود. درصد بهبودی زخم نیز در دو دوز عصاره گیاه کلپوره در روزهای

گروه دوز ۱۰۰ (100 mg/ml) به ترتیب $126/7 \pm 5/5$ ، $125/2 \pm 5/6$ و $140/3 \pm 12/3$ میلی‌متر مربع بود. سطح زخم هر دو دوز عصاره گیاه کلپوره در روزهای نهم ($P < 0.005$)، سیزدهم ($P < 0.005$) و هفدهم ($P < 0.001$) در مقایسه با گروه کنترل کاهش معنی‌داری نشان داد (نمودار شماره ۱).



نمودار شماره ۱- سطح زخم (mm^2) در گروه‌های کنترل، دوز ۵۰ و دوز ۱۰۰ (میلی‌گرم در میلی‌لیتر) گیاه کلپوره در روزهای مختلف پس از ایجاد زخم، $P < 0.001$ ، $P < 0.005$ بین گروه کنترل و دوزهای پائین و بالای کلپوره. تعداد نمونه برابر با ۸ در هر گروه بود ($n=8$).

سطح زخم بین دوزهای ۵۰ و ۱۰۰ کلپوره در هیچ کدام از روزهای اندازه‌گیری زخم تفاوت معنی‌داری نداشت. درصد بهبودی زخم در هر دو دوز عصاره گیاه کلپوره در روزهای پنجم، نهم و سیزدهم ($P < 0.001$) و هفدهم ($P < 0.005$) نسبت به گروه کنترل بطور معنی‌داری نشان افزایش یافته بود. درصد بهبودی زخم میان گروه‌های مختلف در روز بیست و یکم تفاوت معنی‌داری نشان نداد (نمودار شماره ۲).



نمودار شماره ۲- درصد بهبودی زخم در گروه‌های کنترل (Cont)، دوز ۵۰ و دوز ۱۰۰ (میلی‌گرم در میلی‌لیتر) گیاه کلپوره در روزهای مختلف پس از ایجاد زخم. $P < 0.001$ ، $P < 0.005$ در مقایسه با دوزهای پائین و بالای کلپوره. تعداد نمونه برابر با ۸ در هر گروه بود ($n=8$).

۲۳)، می‌توان استنباط کرد که گیاه کلپوره به خاطر داشتن مواد ضد التهابی باعث تسریع ترمیم زخم می‌شود. از آنجا که عفونت روند بهبود زخم را به تأخیر می‌اندازد و ترکیبات کلپوره نیز خاصیت ضد میکروبی دارد (۱۰-۸، ۱۵)، ممکن است کلپوره از این طریق هم روند بهبود زخم را سریع‌تر کرده است.

در مطالعه ما علائم ظاهری عفونت (نظیر تورم و ترشحات چرکی) مورد توجه قرار گرفت که اگر حیوانی چنین علائمی می‌داشت آن را از مطالعه حذف می‌شد و بررسی میکروسکوپی انجام نگرفت. بنابراین پیشنهاد می‌شود اثر کلپوره بر عفونت زخم بطور دقیق‌تری بررسی شود. یکی دیگر از محدودیت‌های پژوهش ما استفاده از حیوانات ماده بود که اگرچه بطور دقیقی از نظر سیکل جنسی همسان شده و همه در شروع مطالعه در فاز تکثیری بودند، اما توصیه می‌شود که اثر کلپوره بر زخم در حیوانات نر یا ماده‌های اخته شده نیز بررسی شود.

با توجه به یافته‌های این پژوهش، عصاره هیدروالکی گیاه کلپوره روند ترمیم زخم پوستی را تسریع کرده و مدت زمان لازم برای بهبودی کامل زخم را کاهش می‌دهد. مطالعات بیشتری برای بررسی مکانیسم اثر و نوع ماده مؤثره کلپوره که بر ترمیم زخم پوستی اثر دارد، ضروری به نظر می‌رسد. با توجه به اینکه کلپوره گیاه تلخی می‌باشد، بدون شک بکارگیری بالینی از یافته‌های پژوهش منوط به مطالعه عوارض جانبی احتمالی، دوز غیر توکسیک و مکانیسم اثر دارو بوده که در صورت تأیید سمی نبودن می‌توان با تهیه پماد یا عصاره گیاه در درمان زخم استفاده کرد.

سپاسگزاری:

بدینوسیله از معاونت پژوهشی دانشگاه علوم پزشکی رفسنجان جهت حمایت مالی و همچنین از زحمات سرکار خانم امین، جناب آقای زینلی که در طی انجام پروژه تحقیقاتی همکاری لازم را داشتند، کمال تشکر را داریم.

پنجم، نهم، سیزدهم و هفدهم نسبت به گروه کنترل افزایش معنی‌داری پیدا کرده بود. همچنین دوز ۵۰ و ۱۰۰ عصاره گیاه فوق، مدت زمان لازم برای بهبودی کامل زخم را به ترتیب حدود ۳۳/۳۳ و ۳۸/۸۹ درصد کاهش داد. به گونه‌ای که مدت زمان لازم برای بهبودی کامل زخم در گروه دوز ۵۰ عصاره گیاه کلپوره به طور متوسط ۶ روز و در گروه دوز ۱۰۰ این گیاه ۷ روز کمتر از گروه کنترل بود. اگرچه مدت زمان لازم برای بهبودی کامل زخم در دوز بالای گیاه کمتر از دوز پایین بود اما این تفاوت معنی‌دار نبود.

میزان کوچک شدن یک زخم معیار خوبی برای ارزیابی میزان بهبودی زخم است. سطح زخم هم زمان با التیام مساحت زخم کاهش می‌یابد، علت این کاهش وجود پدیده جمع شدن زخم و رسوب بافت پیوندی می‌باشد. پدیده انقباض به سبب وجود برخی از سلول‌ها است که فیبروبلاست نام دارند و به واسطه خاصیت انقباضی خود لایه اپیدرم را کشیده و موجب کاهش ابعاد زخم می‌شوند (۲۱). تاکنون تلاش‌های انجام شده برای تسریع زخم، به طور قطع منجر به معرفی یک داروی مؤثر نشده است و پژوهش‌ها همچنان در این زمینه ادامه دارد.

تعدیل التهاب و استفاده از آنتی‌اکسیدان‌ها ترمیم زخم را تسریع می‌کند (۵، ۲۳) و عفونت تا التهاب، مواد اکسیدان یا رادیکال‌های آزاد زخم‌های پوستی را وخیم‌تر می‌کنند. گیاه کلپوره دارای اثرات ضد التهاب، ضد میکروبی و آنتی‌اکسیدانی، افزایش ترشح موسین، سنتز پروستاگلاندین و بیان گیرنده فاکتور رشد اپیدرمال می‌باشد (۱۳، ۱۵، ۱۶). بنابراین می‌توان استنباط کرد که عصاره‌ی هیدروالکی سرشاخه‌های گل‌دار کلپوره احتمالاً از طریق کاهش التهاب، جمع کردن رادیکال‌های آزاد و مواد اکسیدان و همچنین پیشگیری از ایجاد عفونت و رشد میکروارگانیسم‌ها روند ترمیم زخم را بهبود بخشیده است (۱۷-۲۳، ۱۴).

بسیاری از ترکیبات موجود در گیاه کلپوره از جمله فلاونوئیدها خاصیت ضد التهابی داشته (۱۵) و از آنجایی که کاهش التهاب باعث تسریع در ترمیم زخم می‌شود (۵،

References

منابع

1. Johnston DE. Wound healing in skin, plastic and reconstructive surgery. *Vet Clinic North Am.* 1990;20:1-45.
2. Souba WW, Wilmore D. Diet and nutrition in case of the patient with surgery. 9th ed, Baltimore: Williams and Wilkins Press; 1999:1589-1618.
3. Townsend CM. Sabiston textbook of surgery. 16th ed, New York: Oxford University Press; 2001:85-91.
4. Sewall GK, Robertson KM, Connor NP, Heisey DM, Hartig GK. Effect of topical mitomycin on skin wound contraction. *Arch Facial Plast Surg.* 2003;5:59-62.
5. Zareian P, Zahiri SH, Ketabchi F, Ruzmeh SH. Effect of local Tamarix monnifera on skin wound healing process in rabbit. *J Mazand Univ Med Sci.* 2007;17:48-57. [Persian]
6. Khaksari M, Mardani M, Rezaei Zadeh AR. The effect of dietary ascorbic acid on wound heading chronic diabetic rats. *J Babol Univ Med Sci.* 2005;8:12-21.
7. Jarrahi M, Emami Abarghuee M. Effect of Hydro-Alcoholic extract of Matricaria chamomilla L on burned wound healing in rat. *Journal Gorgan of University of Medical Sciences.* 2008;10:22-26. [Persian]
8. Jarrahi M, Zahedi M, Ajorlu M. Effect of Aloe barbadensis Miller on skin wound healing in rat. *Journal Gorgan of University of Medical Sciences.* 2009;11:13-17. [Persian]
9. Mousavi ZB, Meshki M, Rafiei R, Hemmati A, Saleh Veissi M. Evaluation of the efficacy of Quince mucilage on wound healing. *Iranian Journal of Dermatology.* 2006;9:260-263. [Persian]
10. Tavakoli M, Khaksari Haddad M, Assar SH. Comparison of topical application of Mummify and Phenytoin cream on skin wound healing in rat. *Journal of Babol University of Medical Sciences.* 2003;5:7-13. [Persian]
11. Ogalesyan GB, Galstyan AM, Mnatsakanyan VA, Shashkov AS, Agababyan PV. Phenylpropanoid glycosides of teucrium polium. *Chem Nat Compd.* 1999;27:90-95.
12. Abrurjari T, Hadaib M, Cavrini V. Composition of the essential oil from Jordanian germander (Teucrium poliuml). *Journal of Essential Oil Research.* 2008;18:97-99.
13. Ansari M, Alizadeh AM, Paknejad M, Khaniki M, Naeimi SM. Effects of Teucrium Polium honey on burn wound healing process. *Journal of Babol University Medical Sciences.* 2009;11:7-12. [Persian]
14. Hassan MM, Muntadi FJ, Al-badr AA. GLC mass spectrometry of teucrium polium oil. *J Pharm Sci.* 1979;68:800-801.
15. Capasso F, Cerri R, Morrìca P, Senator F. Chemical composition and anti-inflammatory activity of an alcoholic extract of teucrium polium. *Boll Soc Ital Biol Sper.* 1983;59:1639-1643.
16. Tarig M, Ageel A, Al-Yahya MA, Mossa JS, al Said MS. Anti-inflammatory activity of teucrium polium. *Int J Tissue React.* 1989;11:185-188.
17. Wassel GM, Ahemed SS. Chemical composition of the wild Egyptian plant teucrium polium-L. *Pharmazie.* 1974;29:540-541.
18. Twajj HA, Al-badra A, Abul khoal A. Anti-ulcer activity of Teucrium polium. *Int J Erude Prug Res.* 1987;25:125-128.
19. Khuban H. Pharmacologic effects (analgesic, anti-spasmodic and anti-convulsant) of teucrium poliums. (Dissertation) Mashhad: Mashhad Pharmacy University; 1994;9-10.
20. Haidari M, Kariminejad M, Darvand A. Survey on Analgesic effects of methanol extract of teucrium polium in mice. *Journal of Kerman University Medical Sciences.* 2008;6:67-76. [Persian]
21. Allahtavakoli M, Khaksar M, Assar SH. Comparison the effect of Mummify and phenitoin ointment on skin wound healing. *Journal of Babol University Medical Sciences.* 1993;18:7-13. [Persian]

22. Tsuda K, Nakatani T, Sugama J, Okuwa M, Sanada H. Influence of the timing of switching a protein-free to a protein-containing diet on the wound healing process in a rat all-layer skin defect. *Int Wound J.* 2010;7:135-146.
23. Khaksari M, Mardani M, Rezaeezadeh A. Effect of ascorbic acid on histological indices of wound healing in diabetic rat. *Journal of Babol University Medical Sciences.* 1995;8:12-21. [Persian]

Effect of *Teucrium polium* extract on skin wound healing in rat

M. Alahtavakoli, PhD¹ R. Vazirinejad, PhD² A. Ansari Jaber, MSc³ T. Negahban, MSc³ H. Mashayekhi,⁴
M. Nazari, MSc³ S. Ghoreshi⁴ F. Nematollahi⁴

Associate Professor Department of Physiology, Physiology & Pharmacology Research Center¹, Associate Professor Department of Community Medicine²,
Instructor Department of Psychological Nursing³, Student of Laboratory Sciences⁴, Rafsanjan University of Medical Sciences, Rafsanjan, Iran.

(Received 18 Jul, 2010 Accepted 13 Dec, 2010)

ABSTRACT

Introduction: *Teucrium polium* (TP) is a plant which its anti-inflammatory and anti-microbial properties has been widely reported. In the present experiment, effect of hydro-alcoholic extract of TP on skin wound healing in rats is investigated.

Methods: 30 wistar rats randomly divided in 3 equal groups as follow: control (saline), 50 and 100 mg/ml of TP extract. One day after wounds induction, they were locally applied with saline (control), TP 50 mg/ml, or TP 100 mg/ml, accordingly. Wound areas were measured on days 1, 5, 9, 13 and 17. Data were analyzed using ANOVA for repeated measured data.

Results: Wound area between control and both doses of TP extract was significantly different at 9th ($P < 0.005$), 13th ($P < 0.005$) and 17th ($P < 0.001$) days. Wound healing percent between control and both doses of TP was also significantly different at 5th, 9th, 13th days ($P < 0.001$), and 17th day ($P < 0.005$). Furthermore, a significant different was shown between control and TP doses in the duration of complete wound healing ($P < 0.001$).

Conclusion: hydro-alcoholic extract of *Teucrium polium* accelerates skin wound healing process and decreases the duration of complete wound healing.

Key words: *Teucrium Plium* - Wounds - Rat

Correspondence:

M. Alahtavakoli, PhD.
Department of Physiology
Medical School, Rafsanjan
University of Medical
Sciences.
Rafsanjan, Iran
Tel: +98 913 2926241
Email:
m_alahavakoli@nims.ac.ir