

Vasorelaxant effect of aerial part of *Marrubium vulgare* in aorta of male diabetic rat

M. Roghani, PhD¹ T. Bloochnejad Mojarad, MD² F. Roghani, MD³ M. Khalili, MD¹

Assistant Professor Department of Physiology Shahed University¹, Associate Professor Department of Physiology, Iran University of Medical Sciences², Assistant Professor Department of Internal Medicine, Shahre Kord University of Medical Sciences³

ABSTRACT

Introduction: Considering the higher incidence of atherosclerosis and cardiovascular disorders in diabetes mellitus and the role of vasorelaxation disturbance in the development of these complications, this study was conducted to evaluate the effect of two-month oral administration of *Marrubium vulgare* (MV) on the vasorelaxation response of isolated aorta in experimental model of diabetes mellitus in rats.

Methods: In this experimental study, 32 male Wistar rats were randomly divided into four groups: control, MV-treated control, diabetic, and MV-treated diabetic groups. For induction of diabetes, streptozotcin (STZ) was intraperitoneally administered (60mg/kg). MV-treated groups received MV mixed with standard pelleted food at a weight ratio of 1/15. After 2 months, relaxation response of KCI-and noradrenaline-precontracted aortic rings was determined after addition of acetylcholine using isolated tissue setup.

Results: Comparing to one week before test serum glucose level showed a significant increase in diabetic group at 4th and 8th weeks ($P < 0.001$), while this increase was not observed in MV-treated diabetic group. In addition, the latter group showed a higher vasorelaxation in KCI-and noradrenaline-precontracted rings ($P < 0.05$) as compared to diabetic group. Meanwhile, there was no significant difference between control and MV-treated control groups regarding relaxation response.

Conclusion: It can be concluded that oral administration of MV for 2 months could improve the vasorelaxation response of the vascular system and this may prevent the development of hypertension in diabetic rats.

Key words: Aorta – Diabetes Mellitus – Rats – Vasodilatation

Correspondence:
M. Roghani, PhD.
Department of
Physiology Shahed
University.
Tehran, Iran
Tel: +98 21 88964792
Email: mehjour@yahoo.com

اثر گشادکنندگی بخش هوایی فراسیون سفید در آئورت سینه‌ای موش صحرایی دیابتی نر

دکتر مهرداد روغنی^۱ دکتر توراندخت بلوچ‌نژاد مجرد^۲ دکتر فرشاد روغنی دهکردی^۳ دکتر محسن خلیلی^۱
^۱ استادیار گروه فیزیولوژی دانشگاه شاهد، ^۲ دانشیار گروه فیزیولوژی، دانشگاه علوم پزشکی ایران ^۳ استادیار گروه داخلی، دانشگاه علوم پزشکی شهرکرد
مجله پزشکی هرمزگان سال دهم شماره دوم تابستان ۸۵ صفحات ۱۴۲-۱۳۶

چکیده

مقدمه: با توجه به افزایش روزافزون بروز آترواسکلروز و بیماریهای قلبی - عروقی در دیابت قندی و نقش اختلال در پاسخ گشادشدگی عروقی در بروز این مشکلات، در این بررسی اثر مصرف خوراکی بخش هوایی فراسیون سفید (*Marrubium Vulgare*) به مدت دو ماه بر پاسخگویی گشادشدگی آئورت ایزوله در مدل تجربی دیابت قندی در موش صحرایی مورد بررسی قرار گرفت.

روش کار: در این مطالعه تجربی، موشهای صحرایی نر از نژاد ویستار به تعداد ۳۲ بطور کاملاً تصادفی به چهار گروه کنترل، کنترل تحت تیمار با فراسیون دیابتی و دیابتی تحت درمان با فراسیون تقسیم‌بندی شدند. برای دیابتی شدن موشها از داروی استرپتوزوتوسین به میزان ۶۰ میلی‌گرم بر کیلوگرم بطور داخل صفاقی استفاده شد. دو گروه تحت تیمار با فراسیون نیز پودر این گیاه مخلوط شده با غذای استاندارد موش را با یک نسبت وزنی ۱/۱۵ دریافت نمودند. پس از گذشت دو ماه پاسخ گشادشدگی به استیل کولین در حلقه‌های آئورت سینه‌ای پیش منقبض شده با کلروز پتاسیم و نور آدرنالین با استفاده از بساط بافت ایزوله مورد بررسی قرار گرفت.

نتایج: میزان گلوکز سرم در گروه دیابتی افزایش معنی‌داری را در هفته‌های چهارم و هشتم در مقایسه با هفته قبل از آزمایش داشت ($P < 0/001$)، در حالی که میزان گلوکز سرم در گروه دیابتی با فراسیون کاهش معنی‌داری را در مقایسه با گروه دیابتی نشان نداد. بعلاوه پاسخ رفع انقباضی در گروه دیابتی تحت درمان با فراسیون به استیل کولین در مورد حلقه‌های پیش منقبض شده با کلروز پتاسیم ($P < 0/05$) و نورآدرنالین ($P < 0/05$) بطور معنی‌دار بیشتر از گروه دیابتی درمان نشده بود. هیچ گونه تغییر معنی‌دار در پاسخ رفع انقباضی در گروه کنترل تحت تیمار در مقایسه با گروه کنترل مشاهده نگردید.

نتیجه‌گیری: بطور خلاصه می‌توان گفت که مصرف خوراکی فراسیون به مدت ۲ ماه در بهبود پاسخ گشادشدگی سیستم عروقی و احتمالاً در جلوگیری از بروز هیپرتانسیون در موشهای صحرایی دیابتی مؤثر می‌باشد.

کلیدواژه‌ها: آئورت - دیابت قندی - اتساع عروقی - موش صحرایی

نویسنده مسئول:
دکتر مهرداد روغنی
گروه فیزیولوژی - دانشگاه شاهد
تهران - ایران
تلفن: ۸۸۹۶۴۷۹۲ ۲۱ ۰۹۸
پست الکترونیکی:
mehjour@yahoo.com

دریافت مقاله: ۸۴/۶/۱۵ اصلاح نهایی: ۸۴/۹/۱۹ پذیرش مقاله: ۸۵/۴/۱۴

مقدمه:

(۲). در بیماری دیابت قندی عوامل مختلف شامل افزایش تشکیل رادیکالهای آزاد اکسیژن بعلت افزایش سطح گلوکز خون و تشدید پراکسیداسیون لیپیدی موجب افزایش بروز آترواسکلروز و بیماریهای قلبی-عروقی می‌گردد. هدف اصلی که از روشهای درمانی دیابت قندی تعقیب می‌شود برقراری حالت نرموگلیسمی و جلوگیری از و یا به تعویق انداختن ظهور عوارض آن می‌باشد. با توجه به افزایش دانش بشری در مورد هتروژنیتته این بیماری، نیاز برای یافتن ترکیبات مؤثر با حداقل عوارض

بیماری دیابت قندی یکی از شایعترین بیماریهای سیستم غدد درون‌ریز بدن محسوب می‌شود که بر اساس پیش بینی بعمل آمده، شیوع آن در جامعه انسانی در آینده افزایش خواهد یافت (۱). کمبود یا کاهش نسبی میزان انسولین در این بیماری، با عوارض متابولیکی حاد و مزمن و عوارض نامطلوب دیگر در درازمدت نظیر رتینوپاتی، گرفتاری عروقی، نوروپاتی، ضایعات پوستی، و اختلالات سیستم قلب و گردش خون همراه می‌باشد

روش کار:

در این تحقیق از موش های صحرایی نر سفید نژاد ویستار به تعداد ۳۲ در محدوده وزنی ۲۲۰-۲۸۰ گرم در شروع بررسی استفاده گردید. تمام حیوان ها در دمای ۲۲-۲۰ درجه سانتیگراد در گروه های ۳ تا ۴ تایی در هر قفس قرار داده شدند. در ضمن حیوانات آزادانه به آب لوله کشی و غذای مخصوص موش و یا غذای مخلوط شده با فراسیون به نسبت مشخص به مدت ۲ ماه دسترسی داشتند. به منظور حصول حالت سازش با محیط، تمامی آزمایش ها پس از گذشت حداقل یک هفته پس از استقرار حیوانات به انجام رسید. روش تهیه غذای حاوی فراسیون سفید به این صورت بود که پس از تهیه بخش هوایی گیاه در مرداد ماه و اطمینان از سلامت ظاهری و تأیید علمی و آسیاب نمون، پودر بدست آمده با یک نسبت وزنی ۱/۱۵ با غذای پودر شده و استاندارد موش مخلوط و مجدداً غذای Pelleted تولید گردید (۹). در این بررسی از آن دسته موش های صحرایی نر استفاده شد که در شرایط طبیعی بدون برقراری حالت روزه داری میزان گلوکز سرم آنها پائین تر از حد ۲۵۰ میلی گرم بر دسی لیتر بود. موش ها به طور کاملاً تصادفی به چهار گروه کنترل، گروه کنترل دریافت کننده فراسیون، گروه دیابتی و گروه دیابتی دریافت کننده فراسیون تقسیم شدند. برای دیابتی نمودن حیوانات از داروی استرپتوزوتوسین (STZ) به صورت تک دوز و داخل صفاقی به میزان ۶۰ میلی گرم بر کیلوگرم حل شده در محلول سالین فیزیولوژیک سرد استفاده گردید (۱۰). حجم محلول تزریقی به هر حیوان ۰/۵ میلی لیتر بود. اندازه گیری میزان گلوکز سرم توسط روش آنزیمی گلوکز اکسیداز (زیست شیمی) قبل از انجام کار و در هفته های چهارم و هشتم به انجام رسید. پس از گذشت ۲ ماه، موش ها با استفاده از اتر بیهوش شده، با باز کردن قفسه سینه آئورت سینه ای را جدا کرده و در داخل محلول کربس (که بطور مداوم بداخل آن گاز کربوژن دمیده می شد) قرار داده شد. ترکیب شیمیایی محلول کربس مورد استفاده در تمام آزمایش ها به قرار زیر بود (بر حسب میلی مولار) (۱۱):

$CaCl_2$, ۴/۷۴; KCl , ۱۱۸/۵ $NaCl$, ۵/۲;
 $NaHCO_3$, ۱/۱۸ $MgSO_4$, ۲۴/۹; KH_2PO_4 , ۱/۱۸;

جانبی در درمان دیابت و اختلالات ناشی از آن شدیداً احساس می گردد (۳). گیاهان دارویی و مشتقات آنها اگر چه از دیر باز در درمان دیابت قندی و عوارض ناشی از آن مطرح بوده اند، ولی در مورد اثر بخشی قطعی بسیاری از آنها تا کنون شواهد تحقیقاتی و معتبر یافت نمی شود (۴). از این نظر برای فراسیون سفید (MV) و اثرات سودمند آن شواهد متعدد یافت می شود. فراسیون سفید که به نامهای محلی گندمای کوهی سفید یا خانک نیز شناخته می شود گیاهی علفی، پایا، پربرگ، دارای اعضاء هوایی پوشیده از کرکهای پنبه ای به رنگ خاکستری سفید می باشد و از نظر طبی بخش برگ و سرشاخه های آن کاربرد دارد. در خصوص این گیاه معلوم شده است که تجویز آن به صورت مکمل به افراد مبتلا به دیابت نوع II موجب بروز اثر هیپوگلیسمیک بارز شده و سطح کلسترول و تری گلیسیرید سرم را کاهش می دهد و یک اثر سودمند بر متابولیسم کربوهیدرات و لیپیدها اعمال می کند. (۵). بعلاوه، فراسیون سفید و گیاهان مشابه دارای درصد بالایی از ترکیبات حفاظت کننده و آنتی اکسیدانت نظیر فلاونوئیدها می باشند که این خود در کاهش استرس اکسیداتیو ناشی از اثر رادیکالهای آزاد اکسیژن که در حالت دیابت قندی بعلت افزایش سطح گلوکز خون اتفاق می افتد موثر خواهد بود (۶). همچنین Sahpaz و همکاران مشخص نمودند که استرهای فنیل پروپانوئید مستخرج از فراسیون سفید دارای خاصیت ضدالتهابی از طریق مهار آنزیم سیکلوآکسیژناز می باشد (۷). از طرف دیگر، اثر هیپوتانسیو این گیاه در مدل تجربی هیپرتانسیون و اثرات برطرف کننده بی اشتهایی، ضدسرفه و کاربرد آن در درمان برونشیت حاد و سوءهضم مورد تأیید قرار گرفته است (۸). از نظر سم شناسی نیز عارضه خاصی بر اثر مصرف درازمدت این گیاه گزارش نشده است، هر چند که مصرف بیش از حد آن می تواند آریتمی خفیف تا متوسط قلبی را همراه داشته باشد (۶). بنابراین در این تحقیق اثر مصرف خوراکی و درازمدت فراسیون سفید به مدت ۲ ماه بر پاسخگویی رفع انقباضی آئورت ایزوله در مدل تجربی دیابت قندی در موش صحرایی نر مورد بررسی قرار گرفت.

۱۰-Glucose,

در داخل محلول کربس سرد، آئورت به دقت از بافت پیوندی اطراف پاک شده، سپس به حلقه هایی به طول حدوداً ۴ میلی‌متر تقسیم می‌گردید. برای حصول اطمینان از سلامت آندوتلیوم، پس از ایجاد انقباض با غلظت 10^{-6} مولار نورآدرنالین، استیل کولین با غلظت 10^{-5} مولار به حمام بافت اضافه می‌شد. مشاهده پاسخ شل شدگی بیشتر از ۳۰٪ در حلقه های آئورت بعنوان ملاک سالم بودن آندوتلیوم در نظر گرفته شد (۱۲). برای ثبت پاسخگویی حلقه های آئورتی، آنها به کمک سیمهای پلاتینی L شکل که بموازات هم قرار می‌گرفتند از یک طرف به قلاب شیشه ای و از طرف دیگر به ترانس دیوسر ایزومتریک F-60 متصل می‌شدند. در این بررسی کشش استراحتی اعمال شده به حلقه های آئورتی ۲ گرم بود. پس از اعمال این کشش، ۶۰ تا ۹۰ دقیقه به بافت اجازه داده می‌شد تا وضعیت ثابت پیدا کند. محلول کربس داخل حمام بافت هم هر ۳۰ دقیقه تعویض می‌شد. ضمناً تمام آزمایشات انقباضی در مورد نورآدرنالین در حضور تیمولول (۱ میکرومولار)، ایمپیرامین (۱ میکرومولار)، و پردنیزولون (۱ میکرومولار) برای حذف اثرات تداخلی بتا-آدرنوسپتورها، جذب نورونی آگونیست در محل پایانه، و جذب غیر نورونی آن به انجام رسید (۱۲).

پس از حصول حالت تعادل، حلقه های آئورتی در معرض یک غلظت بالا از کلرور پتاسیم (۸۰ میلی مولار) قرار می‌گرفت و پس از رسیدن به حداکثر پاسخ انقباضی، پاسخ وابسته به دوز در مورد استیل کولین از کمترین تا بیشترین غلظت بصورت تجمعی و افزایش

یابنده (10^{-4} تا 10^{-6} مولار) اضافه گردید تا حداکثر پاسخ رفع انقباضی حاصل شود. سپس بافت به مدت حداقل نیم ساعت برای ۳-۴ بار با محلول کربس شستشو داده شده و پس از اطمینان از حصول ثبات پاسخ بافتی، آن را در معرض غلظت ۱ میکرومولار نورآدرنالین قرار داده و پس از ایجاد حداکثر پاسخ انقباضی، مجدداً در معرض همان غلظتها از استیل کولین قرار گرفت. میزان پاسخ رلاکسیون نهایتاً بصورت درصدی گزارش گردید. برای ثبت و آنالیز داده‌ها نیز از نرم‌افزار Physiograph I (شرکت بهینه آرمان، تهران) استفاده گردید. پاسخ انقباضی در تمامی بررسیها بصورت گرم با ازاء واحد سطح آئورت g/mm^2 گزارش گردید. از نظر آماری نیز تمامی نتایج بصورت میانگین \pm انحراف معیار بیان گردید. برای مقایسه نتایج پارامترهای وزن و گلوکز سرم در هر یک از گروه‌ها قبل و بعد از بررسی از آزمون Repeated measure ANOVA و برای مقایسه گروهها در مورد نتایج پاسخ رفع انقباض عروقی از آزمون One-way ANOVA و Tukey's Post-hoc test استفاده گردید. بعلاوه سطح معنی‌دار آماری در تمام آنالیزها، $P < 0.05$ در نظر گرفته شد.

نتایج:

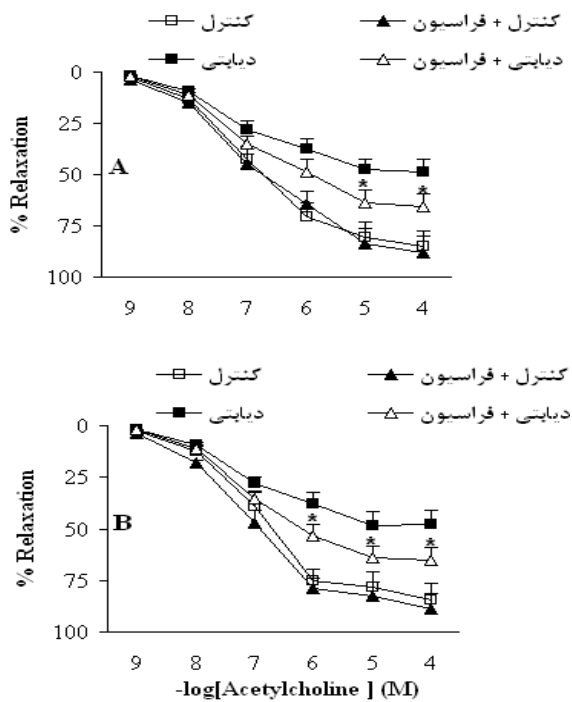
در خصوص وزن حیوانات، در هفته قبل از بررسی هیچگونه تفاوت معنی‌دار بین گروهها یافت نشد. بعلاوه، در موشهای دیابتی تیمار نشده، یک کاهش معنی‌دار در وزن در هفته چهارم ($P < 0.01$) و هفته هشتم

جدول شماره ۱- اثر تجویز خوراکی فراسیون سفید بر میزان وزن و گلوکز سرم در موشهای صحرائی کنترل و دیابتی

میزان گلوکز سرم (میلی گرم بر دسی لیتر)	وزن بدن (گرم)				
	هفته ۰ (قبل بررسی)	هفته ۴	هفته ۸		
هفته ۸	هفته ۴	هفته ۰ (قبل بررسی)	هفته ۸	هفته ۴	هفته ۰ (قبل بررسی)
۱۳۳/۱۰±۸/۲	۱۱۹/۱۱±۸/۲	۱۲۲/۱۱±۸/۵	۲۲۵/۶±۶/۱	۲۱۰/۶±۵/۳	۲۹۴/۴±۵/۹
۱۴۲/۶±۸/۸	۱۵۱/۸±۲/۱	۱۴۷/۵±۱/۲	۳۱۸/۸±۹/۲	۳۱۳/۸±۹/۱	۳۰۵/۶±۸/۲
۴۰۵/۱۳±۴/۱	۴۱۸/۱۲±۶/۵	۱۲۴/۶±۶/۸	۱۹۸/۸±۱/۷	۲۲۴/۱۱±۱/۴	۲۹۴/۶±۶/۸
۳۵۱/۱۳±۸/۹	۳۶۹/۱۳±۲/۷	۱۲۵/۹±۶/۵	۲۲۷/۹±۹/۷	۲۶۳/۹±۱/۵	۳۰۱/۷±۹/۹

بررسی و به میزان کمتر از گروه دیابتی درمان نشده نشان داد ($P < 0.01$). بعلاوه تفاوت موجود بین دو گروه دیابتی

($P < 0.005$) نسبت به هفته قبل بررسی مشاهده گردید. گروه دیابتی تحت تیمار با فراسیون سفید نیز در هفته هشتم کاهش معنی‌دار در وزن را نسبت به هفته قبل



نمودار شماره ۱- شکل پاسخ رفع انقباضی به استیل کولین (بصورت تجمعی و وابسته به غلظت) در حلقه‌های آئورتی پیش منقبض شده با کلرور پتاسیم (A) و نورآدرنالین (B) را در گروه‌های مختلف پس از گذشت ۲ ماه نشان می‌دهد. نتایج بصورت میانگین \pm انحراف معیار بیان شده است.
* $P < 0.05$ (در مقایسه با گروه دیابتی)

بحث و نتیجه‌گیری:

نتایج بررسی حاضر نشان داد که میزان گلوکز سرم در گروه دیابتی تحت درمان با فراسیون کاهش معنی دار را در مقایسه با گروه دیابتی نشان نمی‌دهد و درمان موش‌های دیابتی با بخش هوایی این گیاه موجب بهبود پاسخ رلاکسیون در حلقه‌های آئورتی پیش منقبض شده با کلرور پتاسیم و نورآدرنالین در مقایسه با گروه دیابتی درمان نشده می‌گردد.

نتایج تحقیقات قبلی نشان می‌دهد که مکانیسم‌های متفاوتی در ایجاد اختلال در ساختمان و عملکرد عروق خونی در دیابت قندی دخالت دارند. در این ارتباط ظرفیت آندوتلیوم عروق در سنتز گشادکننده‌های عروقی مانند پروستاگلین و نیتریک اکسید کم شده و تنگ کننده‌های عروقی مانند آندوتلین به مقدار زیادی تولید می‌شوند. هر چند که در مورد نقش هیپرگلیسمی مزمن در بروز عوارض ماکروواسکولار در حالت دیابت قندی

تحت تیمار و درمان نشده فقط در هفته چهارم در حد معنی دار بود ($p < 0.05$) (جدول شماره ۱).

با اندازه‌گیری میزان گلوکز سرم مشخص شد که در هفته قبل از بررسی هیچگونه تفاوت معنی‌دار بین گروه‌ها یافت نشد. بعلاوه، در موش‌های دیابتی درمان نشده، افزایش معنی‌دار سطح گلوکز در هفته‌های چهارم و هشتم ($p < 0.001$) پس از بررسی در مقایسه با هفته قبل از بررسی مشاهده گردید. همچنین تیمار با فراسیون سفید هیچگونه تغییر معنی‌دار در سطح گلوکز گروه‌های کنترل در هفته‌های چهارم و هشتم پس از بررسی در مقایسه با هفته قبل از بررسی ایجاد نمود. از طرف دیگر، درمان موش‌های دیابتی با فراسیون سفید نیز هیچگونه تغییر معنی‌دار در سطح گلوکز سرم در هفته‌های چهارم و هشتم در مقایسه با گروه دیابتی درمان نشده ایجاد نمود (جدول شماره ۱).

از نظر پاسخ رفع انقباضی حلقه‌های آئورتی، با اضافه شدن دوزهای تجمعی استیل کولین در نمونه‌های پیش منقبض شده با کلرور پتاسیم و نورآدرنالین، یک پاسخ گشاد شدگی وابسته به دوز در نمونه‌های دارای آندوتلیوم در هر دو گروه مشاهده گردید (شکل ۱). در این خصوص معلوم شد که گروه دیابتی یک کاهش معنی دار در میزان پاسخ رلاکسیون در حلقه‌های پیش منقبض شده با کلرور پتاسیم (شکل ۱A) و نورآدرنالین (شکل ۱B) در مقایسه با گروه کنترل نشان می‌دهد ($p < 0.05$ - $p < 0.01$). همچنین، پاسخ رلاکسیون در گروه دیابتی تحت درمان در حلقه‌های پیش منقبض شده با کلرور پتاسیم و نورآدرنالین فقط در غلظتهای استیل کولین به ترتیب بالاتر از ۱۰ و ۱ میکرومولار در مقایسه با گروه دیابتی تیمار نشده بیشتر و معنی دار بود ($p < 0.05$). از طرف دیگر گروه کنترل تحت تیمار هیچگونه تفاوت معنی‌دار از نظر این پاسخ در مقایسه با گروه کنترل نشان نداد.

شواهد قطعی وجود ندارد، ولی برخی از نتایج بدست آمده خود هیپرگلیسمی و تشدید استرس اکسیداتیو ناشی از آن را دلیل بروز این عوارض می‌دانند (۱۱). مطالعات اخیر نشان داده است که در دیابت قندی اختلال متابولیسم گلوکز و گلیکوزیلاسیون پروتئین‌ها سبب تولید رادیکالهای آزاد اکسیژنی میشوند که افزایش رادیکالهای آزاد و کاهش دفاع آنتی اکسیدانی نقش مهمی در ایجاد آتروسکلروز و افزایش نفوذ پذیری و اسکروز عروق خونی دارند. بعلاوه در بیماران دیابتی تولید رادیکالهای آزاد از طریق اتواکسیداسیون گلوکز، فعال شدن مسیر سیکلو اکسیژناز و تولید اکسیژن فعال به وسیله کربوهیدرات و چربیها افزایش می‌یابد (۱۳). نتایج بدست آمده از این مطالعه نشان داد که پاسخ انقباضی حلقه های آئورتی دارای آندوتلیوم به نورآدرنالین و کلرور پتاسیم در موشهای صحرایی نر دیابتی به طور معنی داری نسبت به حیوانات سالم افزایش یافته است که با نتایج قبلی مطابقت دارد.

در بررسی حاضر همچنین مشخص گردید که مصرف خوراکی فراسیون به مدت ۲ ماه توسط موشهای دیابتی می‌تواند موجب کاهش حداکثر پاسخ انقباضی بدنبال اضافه نمودن کلرور پتاسیم و نورآدرنالین در نمونه های واجد آندوتلیوم گردد. هر چند که ماهیت شیمیایی مواد فعال موجود در فراسیون با خاصیت ضد دیابتی و محافظت کننده عروقی بخوبی شناخته نشده است، ولی احتمالاً اثرات سودمند آن را می‌توان به مواد موثره بویژه فلاونوئیدها با خاصیت آنتی اکسیدانت نسبت داد (۵). در این خصوص مشخص شده است که

حالت دیابت قندی با افزایش دادن گلیکوزیله شدن سوبستراهای مختلف در نواحی هدف و با وساطت محصولات نهایی و پیشرفته گلیکوزیلاسیون و همچنین از طریق افزایش دادن استرس اکسیداتیو ناشی از تشکیل رادیکالهای آزاد و فعال اکسیژن و تشدید پراکسیداسیون لیپیدی و تجزیه پروتئینها عوارض جدی را در جامعه افراد دیابتی و در حیوانات دیابتی شده بوجود می‌آورد (۱۱،۱۳). لذا این احتمال وجود دارد که گیاهان هم جنس فراسیون سفید بعلت دارابودن ترکیبات فلاونوئید با خاصیت آنتی اکسیدانت در کاهش بروز عوارض دیابت در بررسی حاضر مؤثر باشند (۱۴،۱۵). در این خصوص مشخص شده است که پلی فنل‌ها و فنیل پروپانوئیدهای موجود در بخش هوایی این گیاه موجب کاهش پراکسیداسیون لیپیدی در سطح سلولی و تغییرات نامطلوب عملکردی و ساختمانی در سیستم قلبی عروقی در برخی حالات مرضی نظیر دیابت قندی می‌گردد (۱۶). بطور خلاصه، مصرف خوراکی و درازمدت بخش هوایی فراسیون سفید در بهبود عملکرد آئورت سینه ای از نظر پاسخ رلاکسیون و احتمالاً در جلوگیری از بروز هیپرتانسیون در موشهای صحرایی دیابتی موثر می‌باشد. همچنین انجام تحقیقات وسیعتر جهت مشخص نمودن مکانیسم اثر این گیاه در ارتباط با پاسخ گشادشدگی عروقی در مدل تجربی دیابت قندی پیشنهاد می‌گردد.

References

منابع

1. American Diabetes Association: Clinical practice recommendation, screening for diabetes. *Diabetes Care*. 1997;20:22-24.
2. Gleckman R, Mory J. Diabetes-related foat infection. *Contemp Intern Med*. 1994;6(8):57-64.
3. Rang HP, Dale MM. The endocrine system pharmacology. 2nd ed. Harlaw: Longman;1991.
4. Kuhn MA, Winston D. Herbal Therapy and Supplements: A scientific and traditional approach. Lippincott Williams & Wilkins;2000:85-88.
5. Karioti A, Skaltsa H, Heilmann J, Sticher O. Acylated flavonoid and phenylethanoid plicosides from marrubium velutinum. *Phytochemistry*. 2003;64:655-660.

6. Kocak G, Aktan F, Canbolat O, Ozogul C, Elbeg S, Yildizoghu-Ari N, et al. Alpha-lipoic acid treatment ameliorates metabolic parameters, blood pressure, vascular reactivity and morphology of vessels already damaged by streptozotocin-diabetes. *Diabetes Nurt Metab*. 2000;13:308-318.
7. Shapaz S, Garbacki N, Tits M, Bailleul F. Isolation and pharmacological activity of phenylpropanoid esters from *Marrubium vulgare*. *J Ethnopharmacol*. 2002;79(3):389-392.
8. El-Bardai S, Lyoussi B, Wibo M, Morel N. Comparative study of the antihypertensive activity of *marrubium vulgare* and of dihydropyridine calcium antagonist amlodipine in spontaneously hypertensive rat. *Clin Exp Hypertens*. 2004;26(6):465-474.
9. Swanston-Flatt SK, Day C, Bailey CJ, Flatt PR. Evaluation of traditional plant treatments for diabetes: studies in streptozotocin diabetic. *Acta Diabetol Int*. 1989;26(1):51-55.
10. Courteix C, Bourget, P, Caussade F, Bardin M, Coudore F, filalip J, et al. Is the reduced efficacy of morphine in diabetic rats caused by alterations of opiate receptors or of morphine pharmacokinetics. *J Pharmacol Experimental Ther*. 1998;285(1):63-70.
11. Abebe E, Harris KH, Macleod KM. Enhanced contractile responses of arteries from diabetic rats to al-adrenoceptor stimulation in the absence and presence of extracellular calcium. *J Cardiovas Pharmacol*. 1990;16(2):239-448.
12. Roghani M, Baluchnejadmojarad T, Vaez-Mahdavia MR, Roghani-Dejkordi F. Mechanisms underlying quercetin-induced vasorelaxation in aorta subchronic diabetic rats: an in vitro study. *vascular pharmacol*. 2004;42(1):31-35.
13. Mori S, Takemoto M, Yokote K, Asaumi S, Saito Y. Hyperglycemia-induced alteration of vascular smooth muscle phenotype. *J Diabetes Complications*. 2002;16(1):65-68.
14. Karioti A, Heilman J, Skaltsa H. Labdane diterpens from *marrubium velutinum* and *marrubium cyllenum*. *Phytochemistry*. 2005;66:1060-1066.
15. Martin-Nizard F, Sahpaz S, Fruchart JC, Duriez P, Bailleul F. Natural phenylpropanoids protect endothelial cells against oxidized LDL-induced cytotoxicity. *Planta Med*. 2003;69:207-211.
16. El-Bardai S, Lyoussi B, Wibo M, Morel N. Pharmacological evidence of hypotensive activity of *marrubium vulgare* and *Foeniculum vulgare* in spontaneously hypertensive rat. *Clin Exp Hypertens*. 2001;23:329-343.