

سابقه نازایی و دفع خون روشن از مقعد: عارضه آپاندیسیت پاره شده

دکتر عباس رحیمی^۱ دکتر سیده تسنیم اقبال افتخاری^۲

^۱ استادیار گروه جراحی، ^۲ پزشک عمومی، مرکز تحقیقات بالینی، دانشگاه علوم پزشکی هرمزگان

مجله پزشکی هرمزگان سال هفدهم شماره پنجم آذر و دی ۹۲ صفحات ۴۵۳-۴۴۹

چکیده

مقدمه: عفونت و التهاب ارگانهای مجاور دستگاه گوارشی ممکن است منجر به ایجاد ارتباط پاتولوژیکی شود.

معرفی بیمار: آپاندیسیت عارضه‌دار منجر به بیرون زدگی لوله فالوپ و تخمدان سمت راست در مجرای کولون سیگموئید یک خانم ۴۰ ساله با سابقه نازایی شد. توده یک ضایعه پولیپوئید بوده و در حین کولونوسکوپی تشخیص داده شد و باعث درد شکم و دفع خون روشن از مقعد گردید که از لحاظ آسیب شناسی لوله فالوپ و تخمدان سمت راست تشخیص داده شد.

نتیجه‌گیری: در بسیاری از موارد در پارگی آپاندیسیت ممکن است، تخمدان به داخل لومن روده بزرگ وارد شده علائمی مانند پولیپ روده ایجاد کند که شرح حال دقیق و معاینه دقیق کولونوسکوپی به این تشخیص کمک می‌کند.

کلیدواژه‌ها: درد شکم - دفع خون روشن از مقعد - نازایی - پولیپ‌ها

نویسنده مسئول:

دکتر سیده تسنیم اقبال افتخاری

مرکز تحقیقات بالینی دانشگاه علوم

پزشکی هرمزگان

بندرعباس - ایران

تلفن: ۹۸۹۱۷۳۶۱ ۷۸۲۸

پست الکترونیکی:

Tasnim.efekhaani@gmail.com

دریافت مقاله: ۹۱/۶/۱۸ اصلاح نهایی: ۹۲/۳/۲۰ پذیرش مقاله: ۹۲/۴/۳۱

مقدمه:

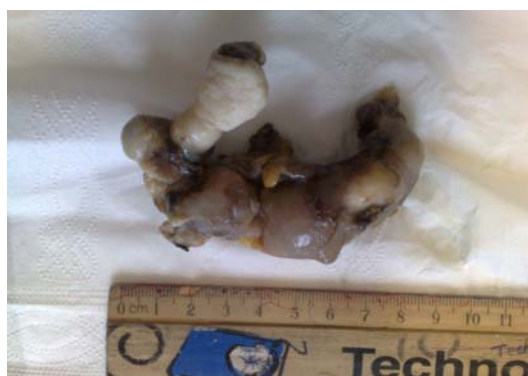دهند (۱۱،۱۲) و در سابقه بیمار، سابقه‌ای از آپاندیسیت پاره شده نیز ذکر می‌شود.

معرفی بیمار:

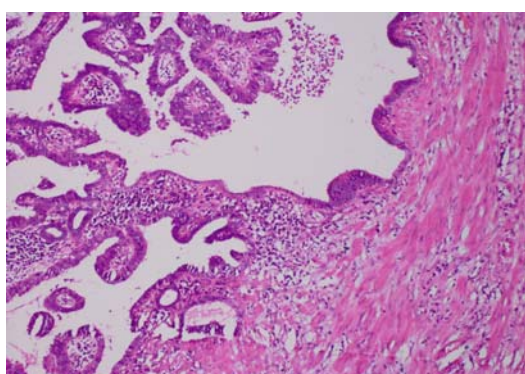
یک خانم ۴۰ ساله مطلقه با سابقه ناباروری اولیه از ۴ سال قبل به دلیل دفع خون روشن از مدفوع به دلیل پیگیری علت خونریزی گوارشی و درمان آن به یک مرکز درمانی-آموزشی ارجاع شد. سابقه استفاده از قرص ضد بارداری در سال اول ازدواج ذکر می‌گردد. بیمار ۳ سال قبل از مراجعه سابقه آپاندیسیت پاره شده دارد که بعد از عمل جراحی و بهبودی، از بیمارستان ترخیص شد.

بیمار مجدداً به دلیل درد شکم، تب و لوکوسیتوز بستری شد. در سونوگرافی شکم، چندین ضایعه درون لگنی کوچک به نفع عفونت درون لگن و یا آبسه ثانویه به آپاندیسیت پاره شده مشاهده شد. برای بیمار آنتی‌بیوتیک وریدی شروع شد و پس از ۴ روز از بیمارستان با وضعیت خوب مرخص شد.

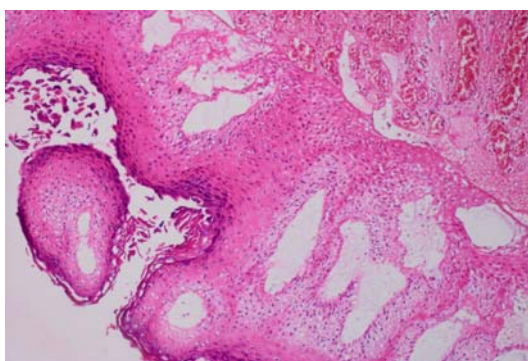
به دلیل تماس نزدیک ارگانهای تناسلی زنان با مجاری ادراری و گوارشی، ممکن است بین این ارگانها و روده کوچک یا بزرگ ارتباط و فیستول ایجاد شود (۱-۳). ارتباط و فیستول بین لوله تخمدان و روده کوچک یا بزرگ پدیده بسیار نادری است (۴-۶) که ممکن است نتیجه عوارض بیماریهای گوارشی مانند بیماری کرون و بیماریهای التهابی روده، اعمال جراحی مانند سزارین، کورتاژ (dilatation & curettage)، پرتودرمانی ارگانهای لگنی و آپاندیسیت پاره شده (ruptured appendicitis) باشد (۷،۸). بیمار ممکن است بدون علامت باشد یا از مشکلات گسترده‌ای شاکی باشد. بسیاری از خانمها ممکن است تحت ارزیابی نازایی همراه با علائم مبهم مانند دیسمنوره (dysmenorrhea)، همآچوری متناوب (cyclic hematuria) و خوریزی ماهیانه بدبو (foul smelling menses) باشند (۹،۱۰). بسیاری از تصویربردارهای تشخیصی ممکن است یک مجرای فیستولی بین ارگانهای تناسلی زنانه و روده را نشان



شکل ۲- لوله فالوپ سمت چپ خارج شده



شکل ۳- آزمایشات میکروسکوپی به نفع سالنگزیت مزمن



شکل ۴- آزمایشات میکروسکوپی به نفع متپلازی سنگفرشی

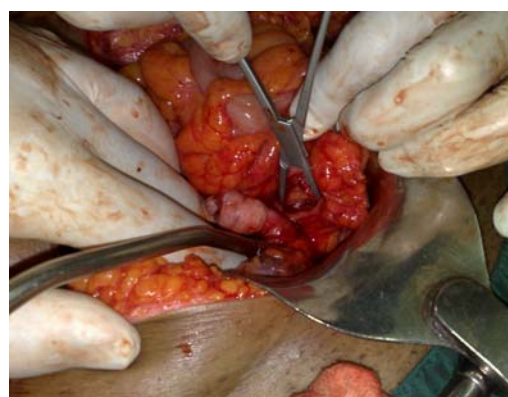بحث و نتیجه‌گیری:

فیستول بین مجرای گوارشی و لوله فالوپ پدیده بسیار نادری است. بسیاری از عوامل خطر مانند بیماری التهابی لگن (PID)، بیماری کرون، بیماری دیورتیکول روده، آپاندیسیت، بیماریهای التهابی، سابقه جراحی لگنی به عنوان علل اولیه این فیستولها معرفی شده‌اند (۲،۹). این فیستولها معمولاً بین لوله

در بستری اخیر، بیمار از خونریزی روشن و واضح از مدفوع، به خصوص بعد از اجابت مزاج از ۳ روز قبل از پذیرش رنج می‌برد. در معاینه، علایم حیاتی بیمار طبیعی، شکم نرم و بدون درد بود.

بیمار تحت کولونوسکوپی قرار گرفت و توده‌ای pedunculated polypoid با ابعاد 8×9 سانتی‌متری ۲۵ سانتیمتر بالای مقعد (anal verge) مشاهده شد. طبق نظر پزشک فوق تخصص گوارش این توده به دلیل معلق بودن و احتمال خونریزی قابل برداشتن (resection) یا نمونه‌گیری نبود. بیمار در یک بیمارستان جنرال با تشخیص افتراقی‌های لیپوم، پولیپ روده، و یا تومور مجرای گوارشی (Gastro-intestinal stromal tumor: GIST) برای اقدامات جراحی بستری شد.

بیمار با توده رکتوسیگموئید تحت عمل جراحی قرار گرفت. جراحی لاپاراتومی با برش خط وسط (low midline incision) انجام شد. چسبندگی شدید روده وجود داشت که برطرف شد. تخمدان و لوله رحمی سمت راست از دیوار رکتوسیگموئید در درون مجرای مقعد دیده می‌شد (شکل ۱).



شکل ۱- تخمدان و لوله فالوپ در لومن رکتوم

هیدروسالیونیکس در لوله فالوپ و تخمدان سمت چپ مشاهده شد که با نمای طبیعی مغایرت داشته. این توده شناور کاملاً برداشته شد (شکل ۲). روده ترمیم شده توده از لحاظ آسیب‌شناسی بررسی شد. بررسی میکروسکوپی حاکی از سالپینژیت مزمن (شکل ۳) و متاپلازی (squamous metaplasia) بود (شکل ۴).

فالوپ و مجاری گوارشی مانند کولون رکتوسیگموئید، آپاندیس، سکوم و روده کوچک ایجاد می‌شوند (۴،۱۳).

بیمار ممکن است بدون علامت باشد (۴،۵،۱۱) یا ممکن است تحت ارزیابی بالینی بوده و حین hysterosalpingography تشخیص داده شود (۱۱). نازایی متعاقب اشکالات لوله فالوپ (tubal infertility) نیز به عنوان یکی از عوارض آپاندیسیت پاره شده گزارش شده است (۱۸). بیمار معرفی شده نیز تحت درمان نازایی بعد از پارگی آپاندیسیت قرار گرفته بود.

بیمار با دفع خون روشن از مقعد و توده مقعدی ثانویه به درمان نامناسب عفونت لگنی توسط سیمستین و همکاران گزارش شده است (۱۵). در این بیمار، باریم انما توده ۱۰ سانتیمتر ثابت را نشان داد که با پروکتوسکوپی تأیید شد. بیوپسی انجام شده سالپنژیت مزمن و متاپلازی سنگفرشی (squamous metaplasia) نشان داد (۱۴).

یک مورد فیستول توبو - سیگموئید (tubo-sigmoid fistula) به عنوان عارضه بسیار نادر عفونت لگنی متعاقب زایمان سزارین گزارش شده است. در این بیمار پس از تشکیل آبسه لوله‌ای - تخمدانی (tubo-ovarian) فیستولی در کولون سیگموئید ایجاد شد (۵).

قبلاً آپاندیسیت به عنوان یکی از فاکتورهای دخیل در ایجاد فیستول بین لوله تخمدان راست و آپاندیسیت گزارش شده است (۱۵،۱۶). در یک خانم جوانی که تحت ارزیابی نازایی قرار گرفته بود، آپاندیسیت درمان نشده منجر به ایجاد فیستولی بین آپاندیس و لوله تخمدان راست شده بود (۱۵).

بیمار ما هم مورد مشابه بیمار مذکور بود که هر دو بیمار سابقه آپاندیسیت و نازایی داشتند.

بیماری کرون با ریسک ۲۰-۴۰٪ ممکن است منجر به ایجاد فیستول در رکتوم، مثانه و لوله فالوپ شود (۶).

بیماری دیورتیکول روده نیز یکی دیگر از دلایل ایجاد فیستول التهابی بین کولون سیگموئید و اندام‌های تناسلی زنانه باعث ایجاد فیستول سالپنگوسیگموئید (salpingosigmoid fistula) ثانویه به دیورتیکولیت سیگموئید می‌باشد (۷).

اگرچه بسیاری از این فیستولها ممکن است به طور کاملاً تصادفی در حین ارزیابی نازایی تشخیص داده شوند، در موارد نادر ممکن است آنها حین عمل تشخیص داده شوند (۶،۱۷).

بیمار ما مورد بسیار نادری است که حین عمل تشخیص داده شده بود. در کولونوسکوپی توده‌ای پولیپوئید در کولون سیگموئید مشاهده شد که حین جراحی مشخص شد که لوله تخمدان راست بوده و با مجرای کولون سیگموئید به واسطه فیستول ارتباط داشت.

References

منابع

1. Bennett JK, Trulock TS, Finnerty DP. Urachal adenocarcinoma presenting as vesicoenteric fistula. *Urology*. 1985;25:297-299.
2. Fadel HE. Ileo-uterine fistula as a complication of myomectomy. Case report. *Br J Obstet Gynecol*. 1977;84:312-313.
3. Kilinc F, Bagis T, Guvel S, Egilmez T, Ozkardes H. Unusual case of post-cesarean vesico-uterine fistula. *Int J Urol*. 2003;10:236-238.
4. Sanjeeb KS, Murari LA, Ashok B. The silent disease "Tubo-intestinal fistula". *European Journal of Radiology*. 2008;67:115-116.
5. Peters WA 3rd, Peavy E, Corwin DJ, Hickok DE. Tuboovarian sigmoid fistula after cesarean section. *J Reprod Med*. 1987;32:937-938.
6. Michelassi F, Stella M, Balestracci T, Giuliante F, Margona P, Block GE. Incidence, diagnosis, and treatment of enteric and colorectal fistulae in patients with Crohn's disease. *Ann Surg*. 1993;218:660-666.
7. Panghaal VS, Chernyak V, Patlas M, Rozenblit AM. CT features of adnexal involvement in patients with diverticulitis. *AJR Am J Roentgenol*. 2009;192:963-966.
8. Alapont Pérez FM, Gil Salom M, Esclapez Valero JP, Martiobiol R, Santamaria Mcsequer J, Rafie Mazketly W, Chuan Nuez P, et al. Acquired enterovesical fistulas. *Arch Esp Urol*. 1994;47:973-979.
9. Okafor PI, Orakwe JC, Mbonu OO. Cyclical haematuria sequel to uterine myomectomy: a case report. *West Afr J Med*. 2002;21:341-342.
10. Mcfarlane M, Plummer J, Remy T, Christie L, Laws D, Richards H, et al. Jejunio uterine fistula: a case report. *Gynaecological Surgery*. 2008;5:1613-1616.
11. Moon SG, Kim SH, Lee HJ, Myung JS. Pelvic Fistulas Complicating Pelvic Surgery or Diseases: Spectrum of Imaging Findings. *Korean J Radiol*. 2001;2:97-104.
12. Bello TO. Tubal abnormalities on hysterosalpingography in primary and secondary infertility. *West Afr J Med*. 2006;25:130-133.
13. Palnaes-Hansen C, Bülow S, Karlsen J. Tubo cutaneous fistula. *Acta Chir Scand*. 1987;153:465-466.
14. Simstein NL. Colo-tubo-ovarian fistula as complication of pelvic inflammatory disease. *South Med J*. 1981;74:512-513.
15. Hoffer FA, Ablow RC, Gryboski JD, Seashore JH. Primary appendicitis with an appendico-tuboovarian fistula. *AJR Am J Roentgenol*. 1982;138:742-743.
16. Madsen KM, Rasmussen LD. Salpingo-enteric fistula demonstrated by hysterosalpingography: (HSG). *Ugesker Laeger*. 1989;28:151:2210-2211.
17. Rozin S. The diagnosis of tubo-intestinal and tubovesical fistulas by hysterosalpingography. *Am J Obstet Gynecol*. 1954;68:1525-1534.
18. Mueller BA, Daling JR, Moore DE, Weiss NS, Spadoni LR, Stadel BV, et al. Appendectomy and the risk of tubal infertility. *N Engl J Med*. 1986;315:1506-1508.

Infertility associated with hematochezia: A complication of perforated appendicitis

A. Rahimi, MD¹ T. Eghbal Eftekhari, MD²

Assistant Professor Department of Surgery¹, General Practitioner², Clinical Research Center, Hormozgan University of Medical Sciences, Bandar Abbas, Iran.

(Received 8 Sep, 2012 Accepted 22 July, 2013)

ABSTRACT

Introduction: Infection and inflammation of organs adjacent to gastrointestinal tract may cause a pathological connection.

Patient: In this report, complicated appendicitis caused protrusion of right ovary and tube into the sigmoid colon of a 40-year-old infertile woman. The mass appearing as a polypoid lesion during colonoscopy caused abdominal pain and bleeding and proved to be right adnexa pathologically.

Conclusion: In many cases ruptured appendicitis, adnexa may protrude in large intestine lumen and mimic rectal polyp symptoms associated with infertility, hence a precise history taking and accurate colonoscopy may aid in diagnosis of this condition.

Correspondence:

*T. Eghbal Eftekhari, MD,
Clinical Research Center,
Hormozgan University of
Medical Sciences,
Bandar Abbas, Iran
Tel: +98 917 361 7838
Email:
Tasnim.eftekhari@gmail.com*

Key words: Abdominal Pain – Gastrointestinal Hemorrhage – Infertility – Polyps